Histologie et cytologie du sein normal

Méthodologie en anatomie pathologique mammaire

DIU des Maladies du Sein

Année 2023-2024

philippe.bertheau@aphp.fr

Embryologie

La crête mammaire

Anatomie

. peau
. mamelon (+ aréole)
. parenchyme mammaire
. paroi thoracique
. creux axillaire

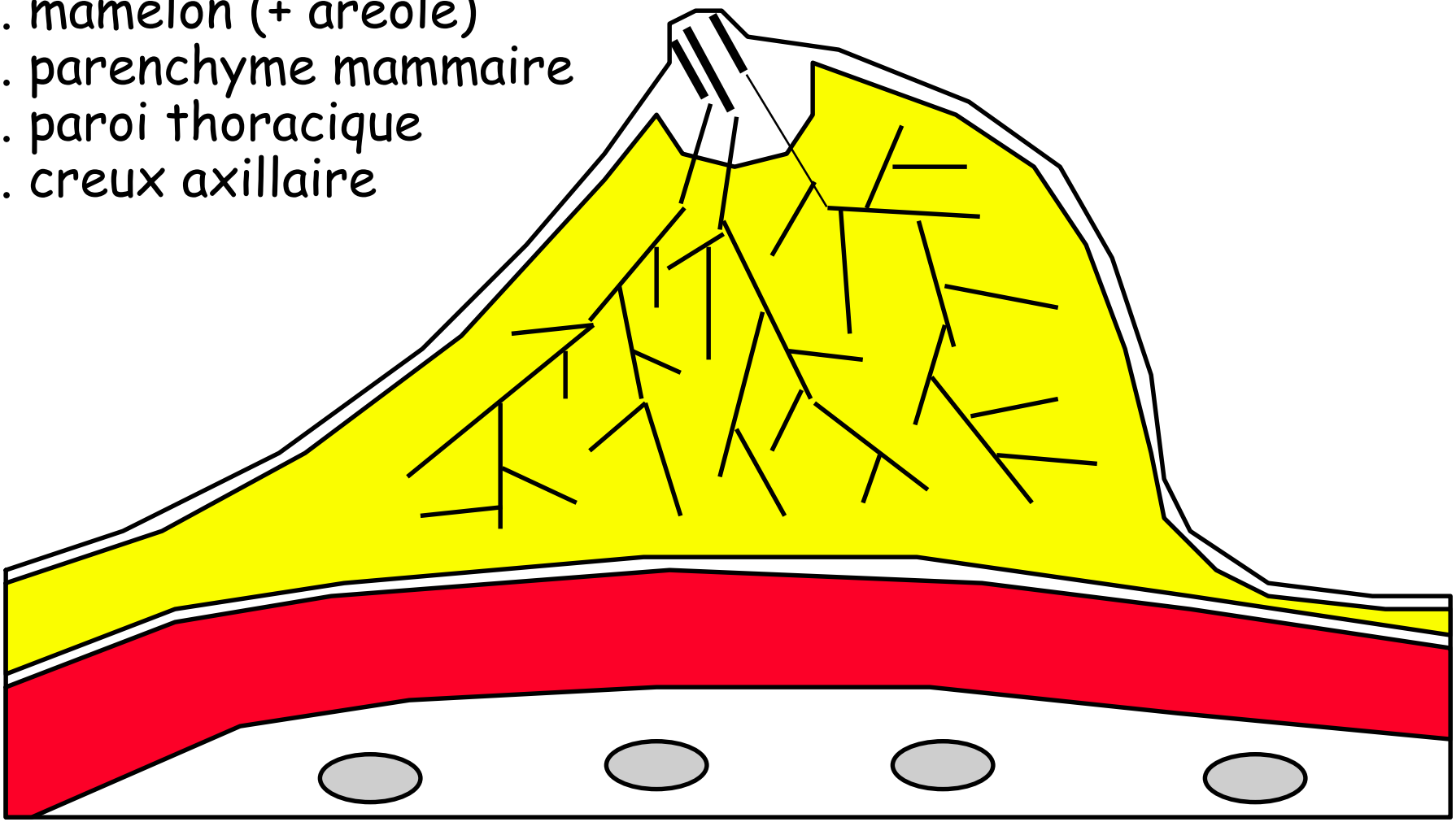

L'arbre canalaire mammaire



. 15 à 25 canaux collecteurs au niveau du mamelon

. sinus lactifères

. galactophores segmentaires et sous segmentaires

. canaux terminaux et lobules

. partout revêtu par une assise interne épithéliale et une assise externe myoépithéliale

L 'arbre canalaire mammaire

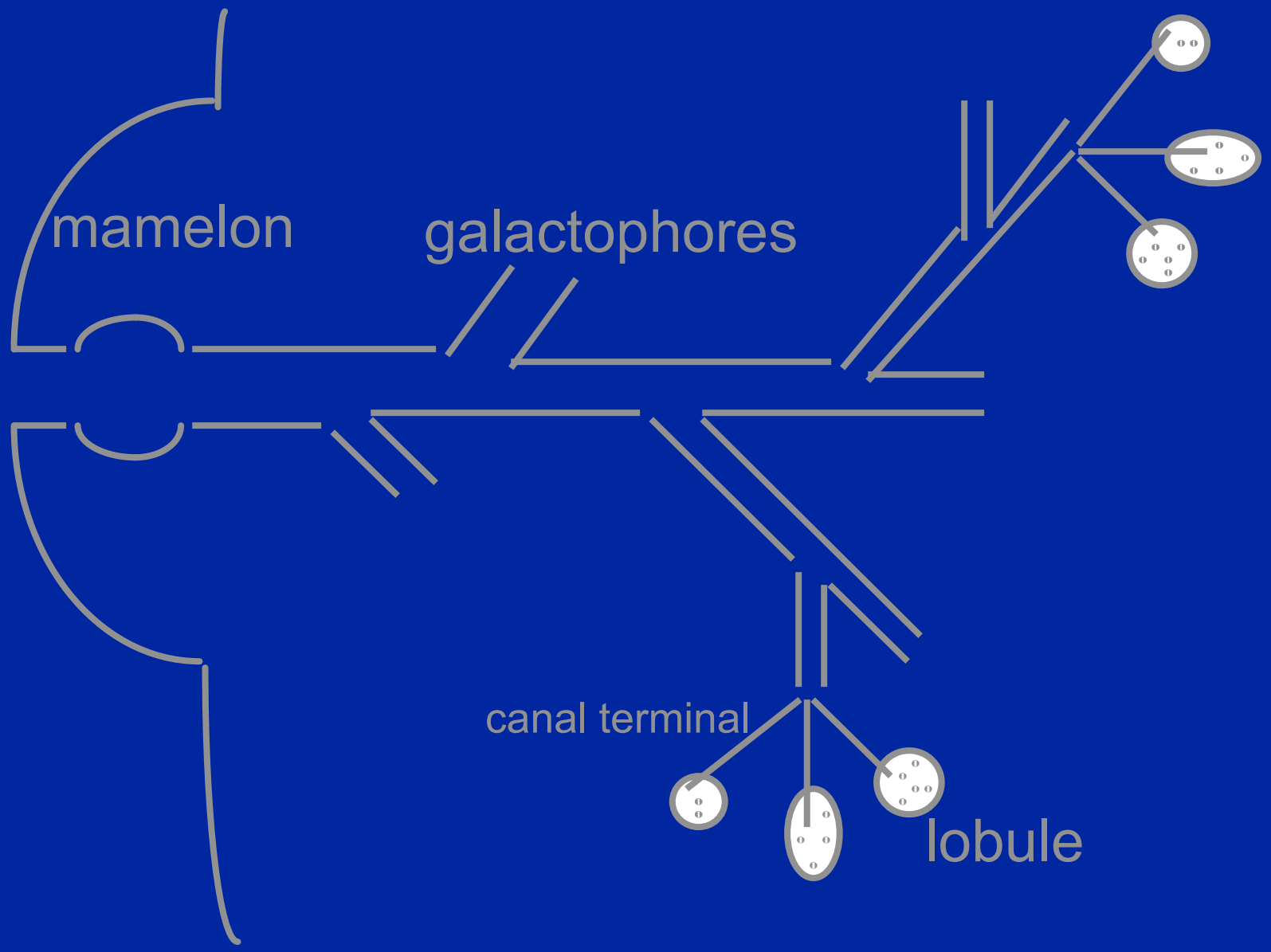

Le parenchyme mammaire



. galactophores

. lobules

. tissu conjonctif interlobulaire

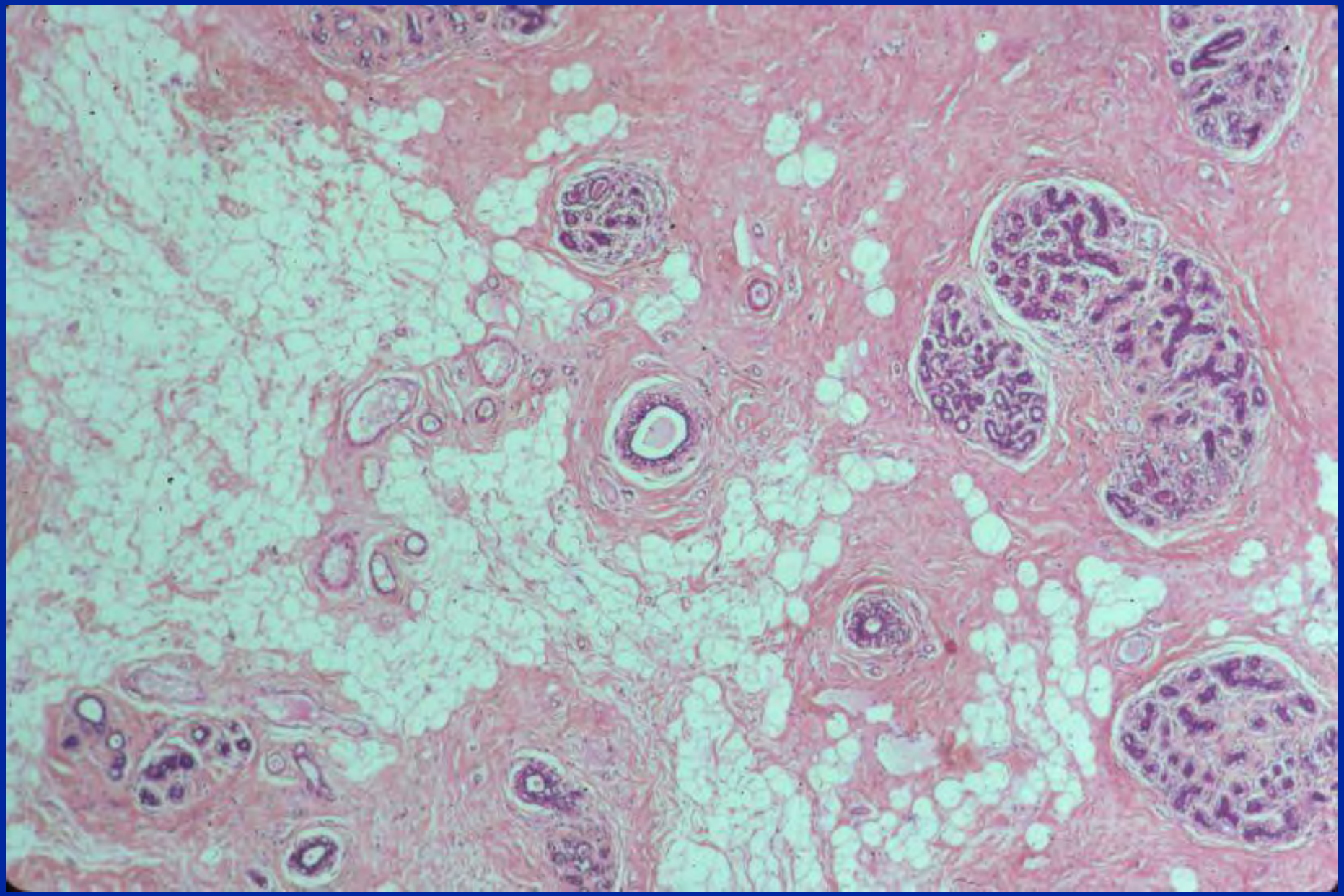

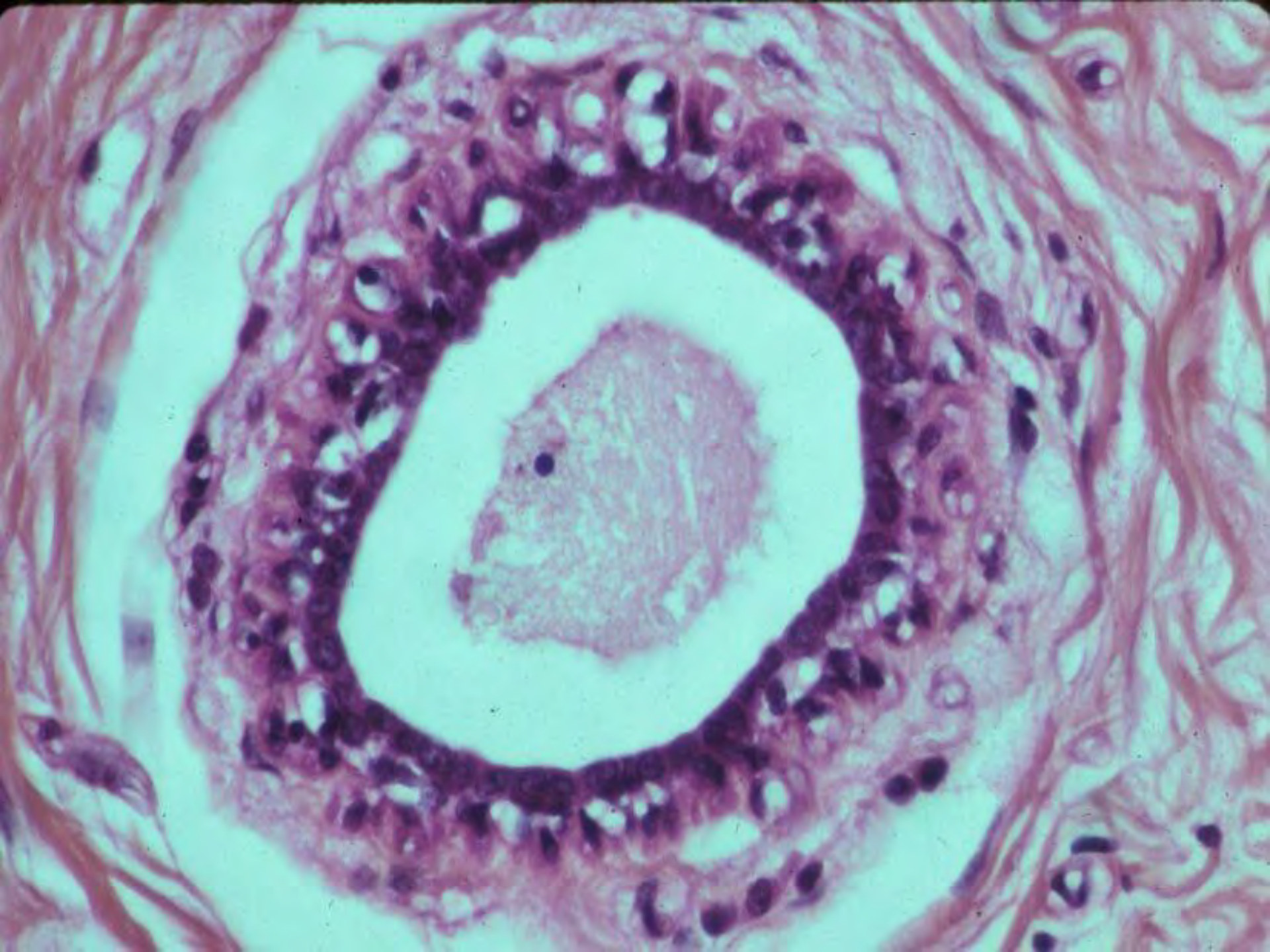

Le lobule mammaire

. canalicules (ou ductules)
5 à 15 en moyenne

. tissu conjonctif dit "palléal"

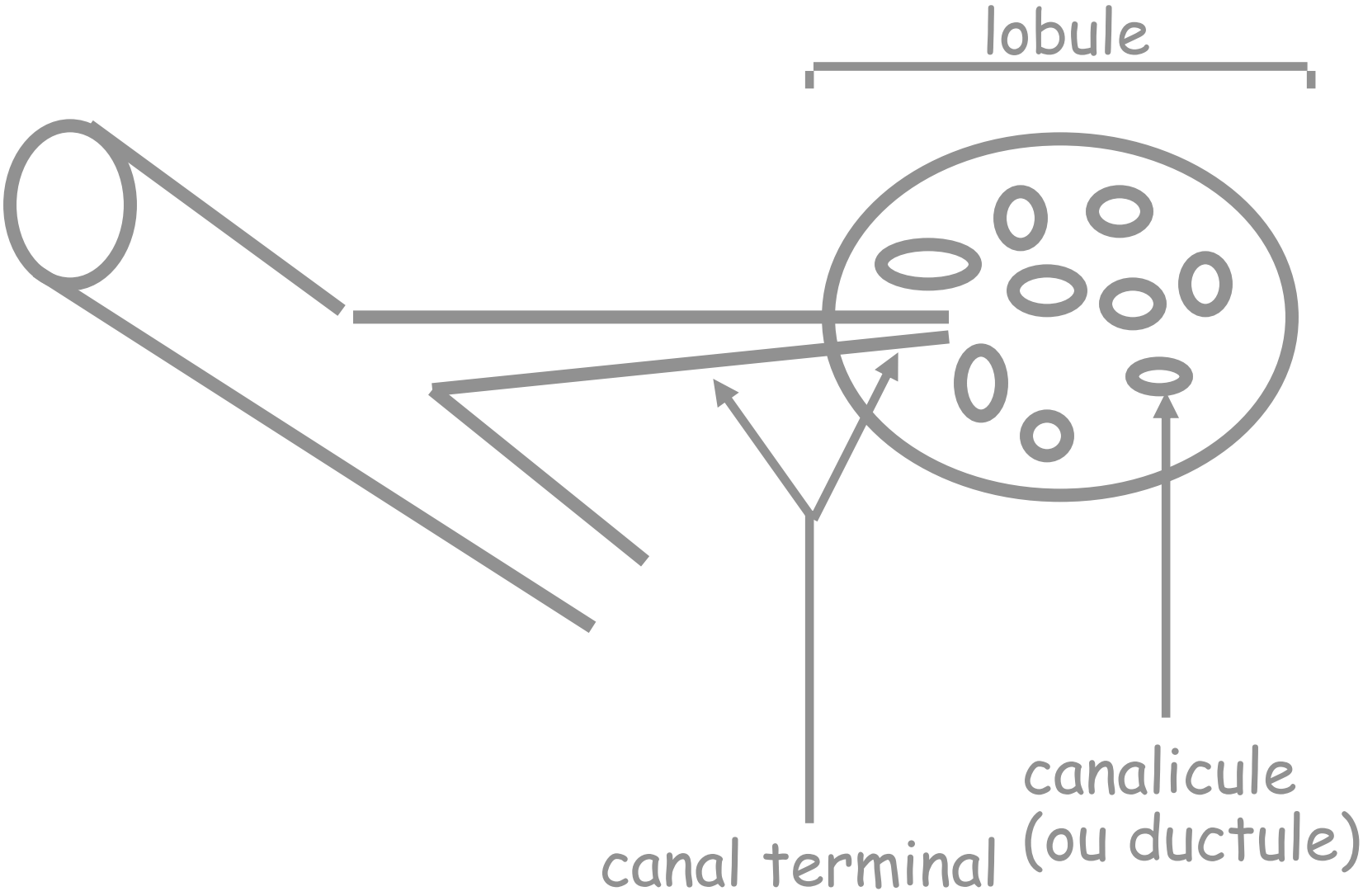
lobule
canal terminal
canalicule
(ou ductule)

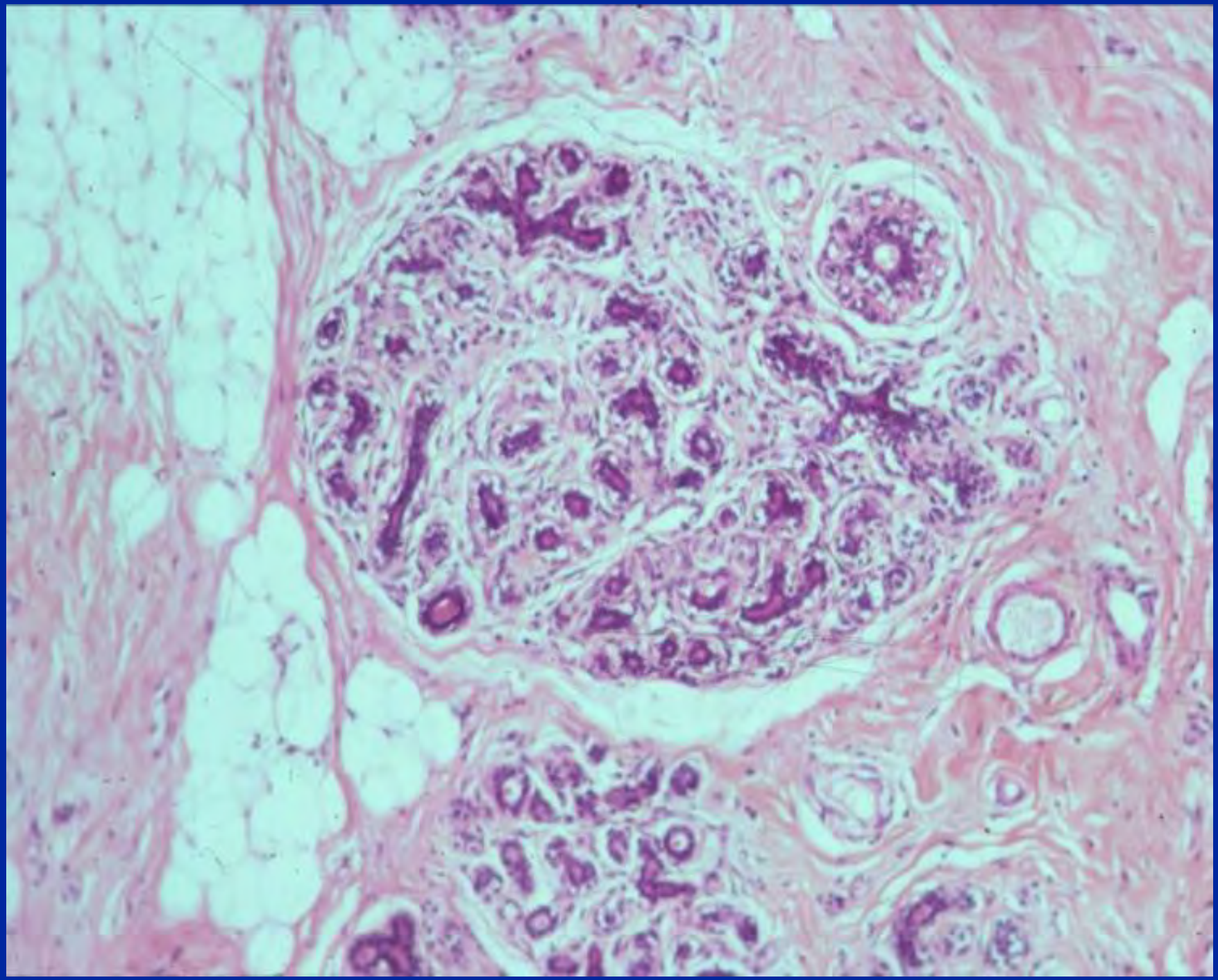

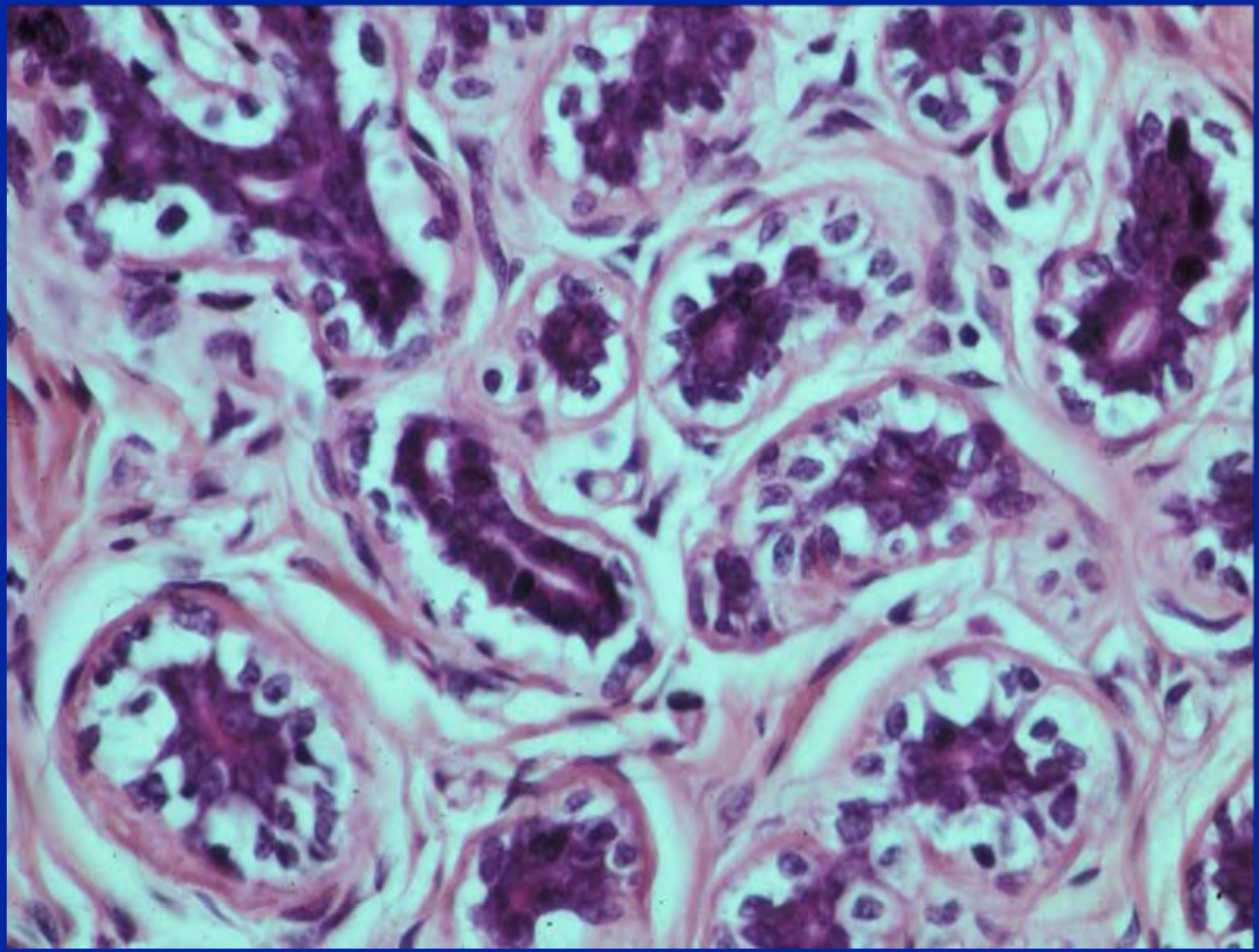

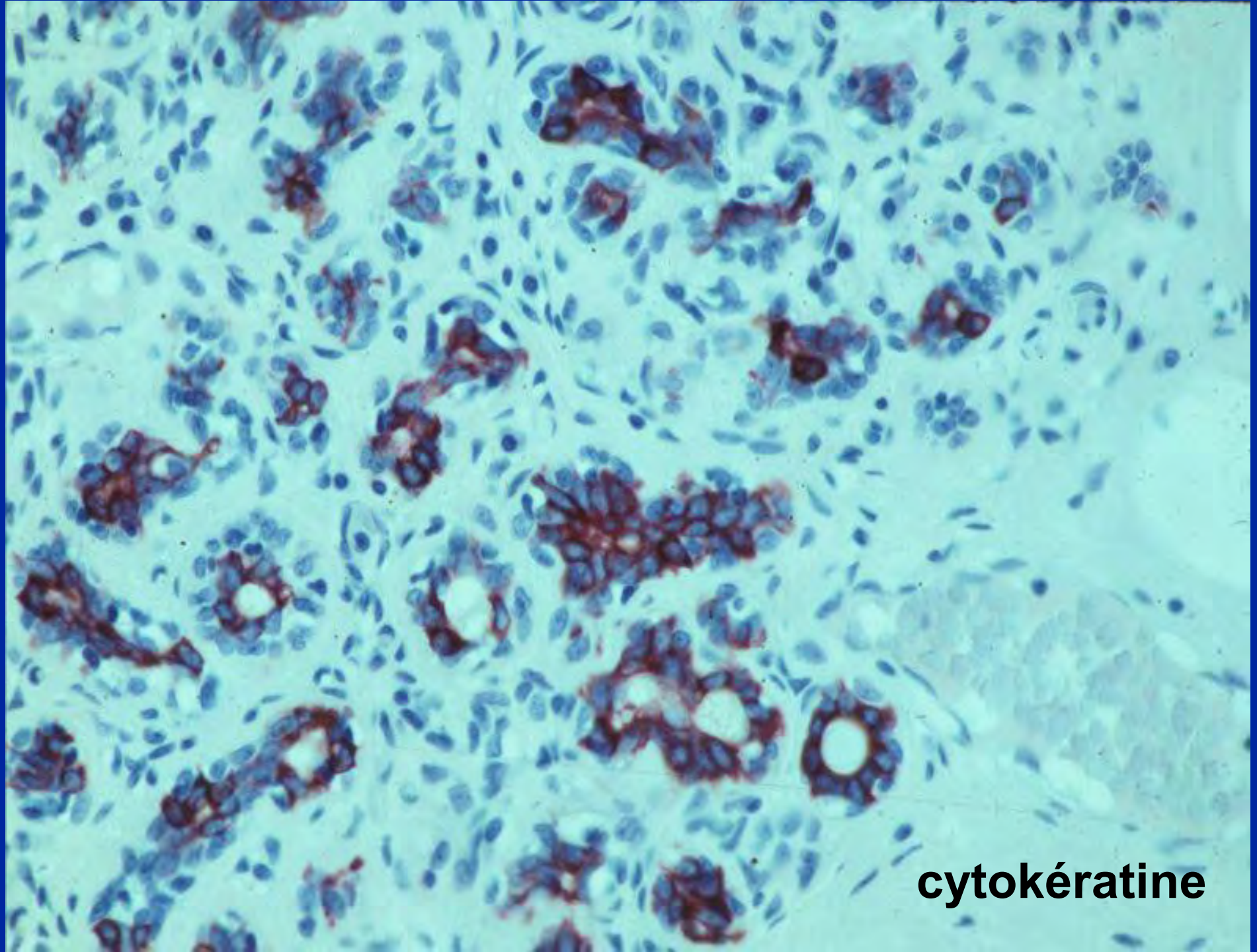
cytokératine

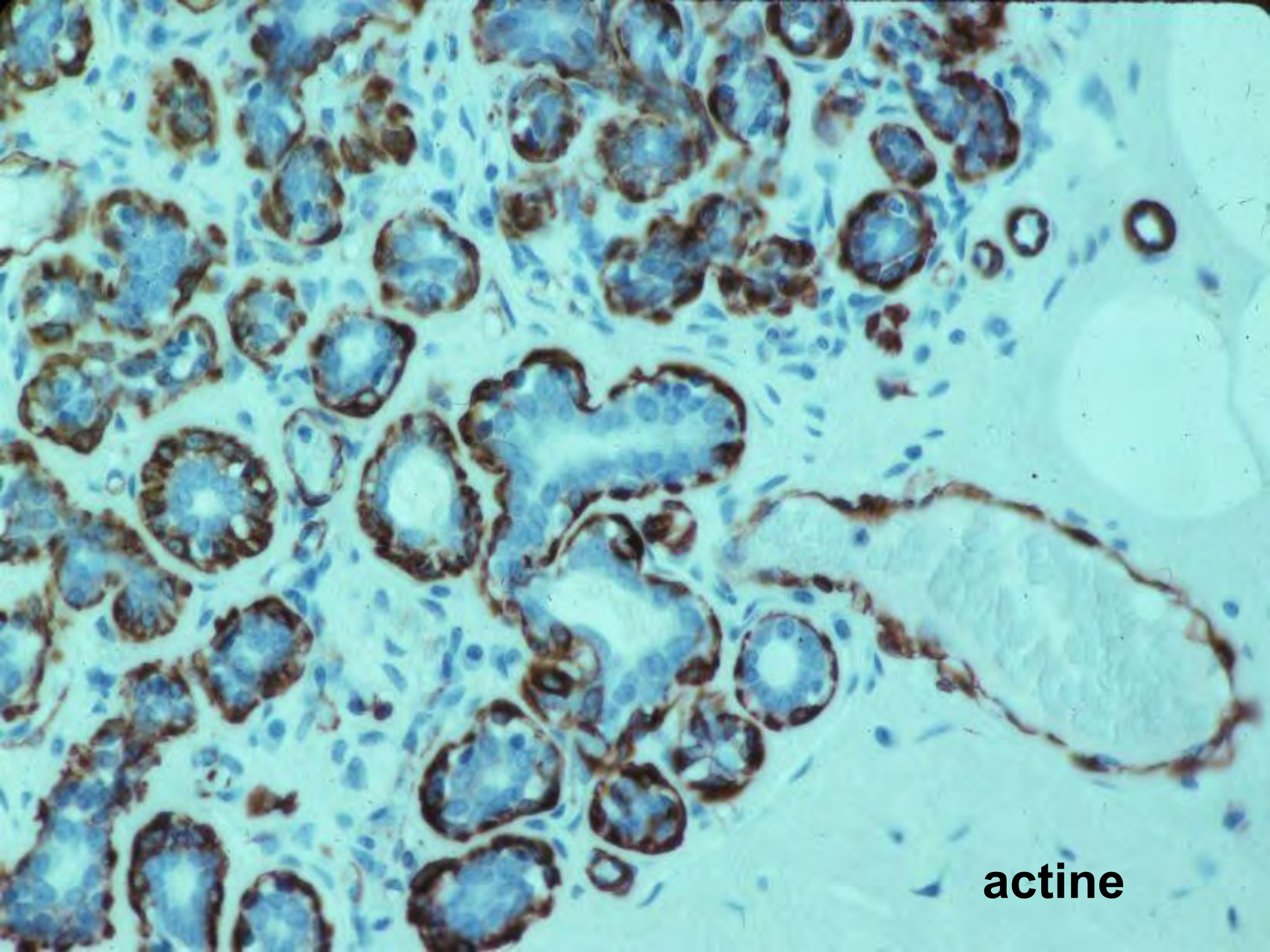
actine

Tissu conjonctif interlobulaire

Le complexe aréolo-mamelonnaire

. peau du mamelon et de l 'aréole

. canaux collecteurs et sinus lactifères

. tissu conjonctif mamelonnaire

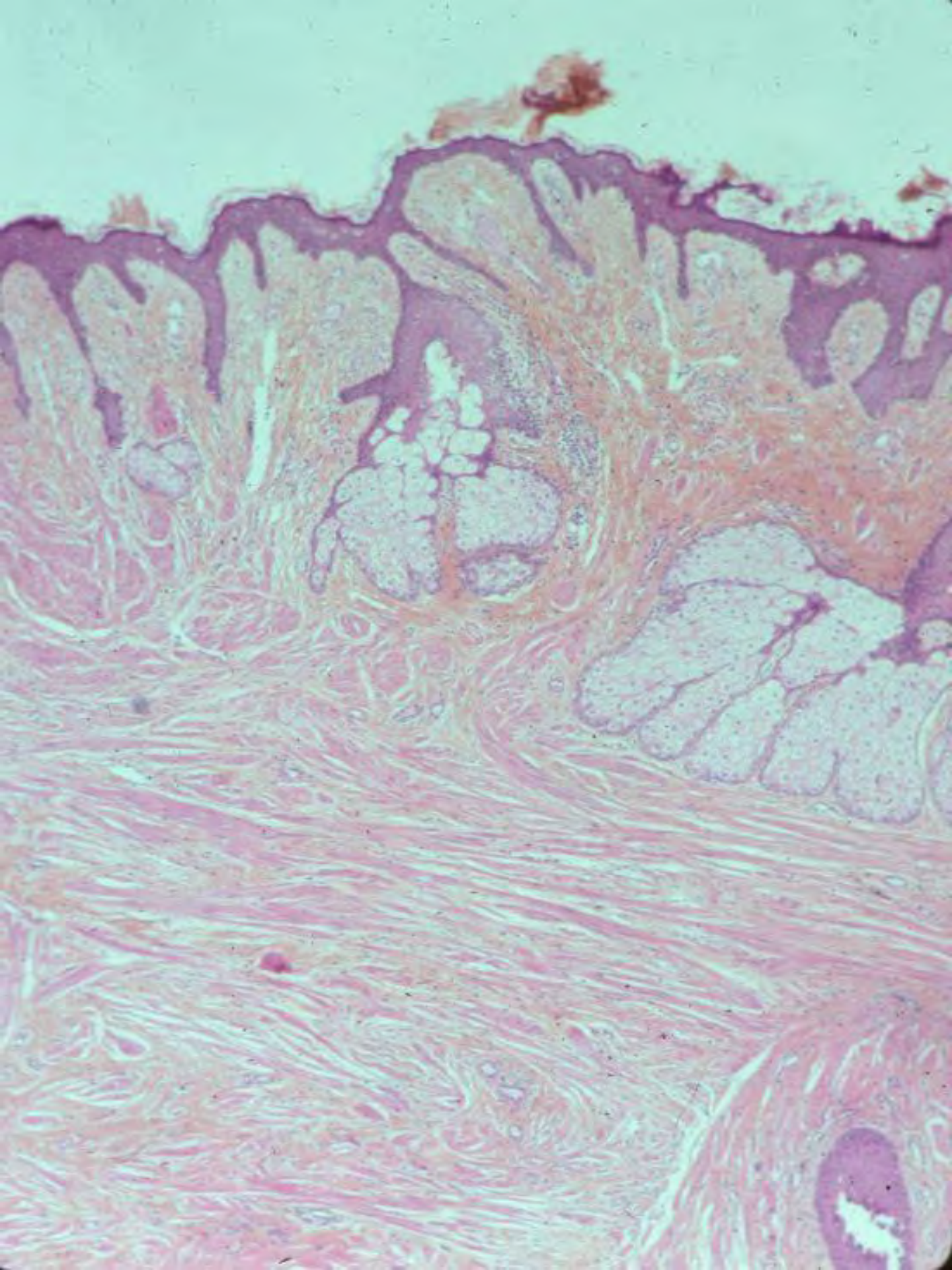

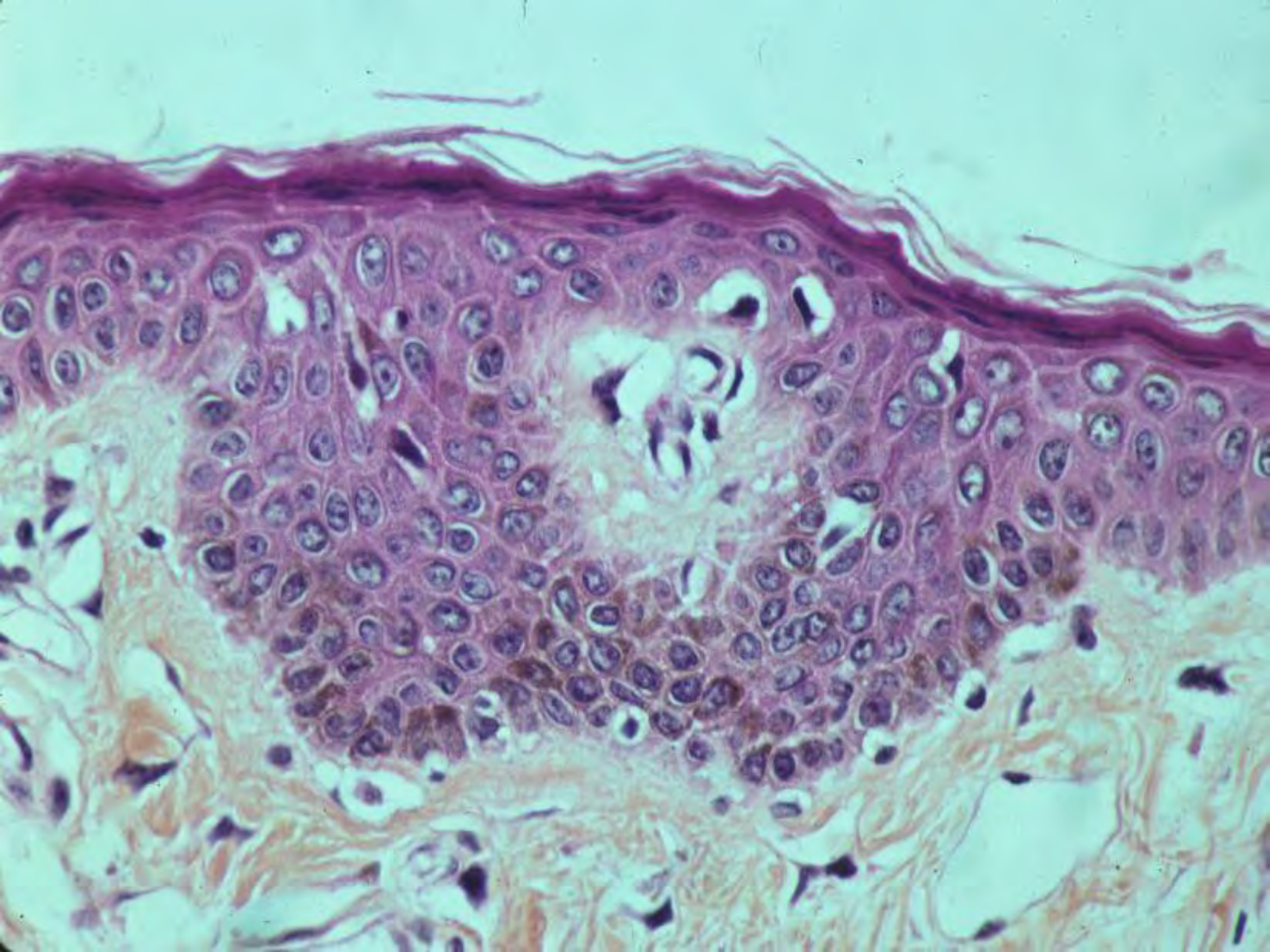

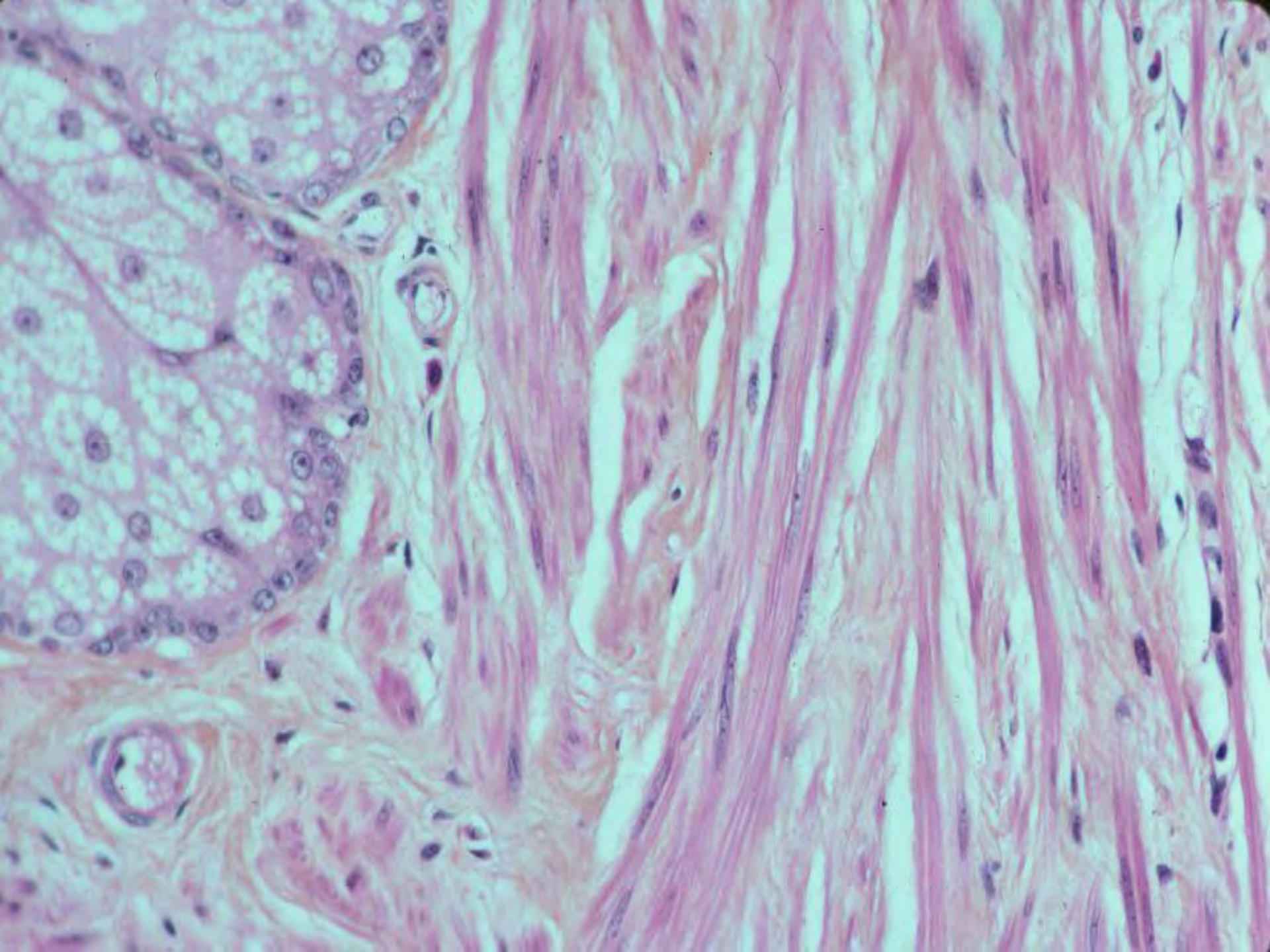

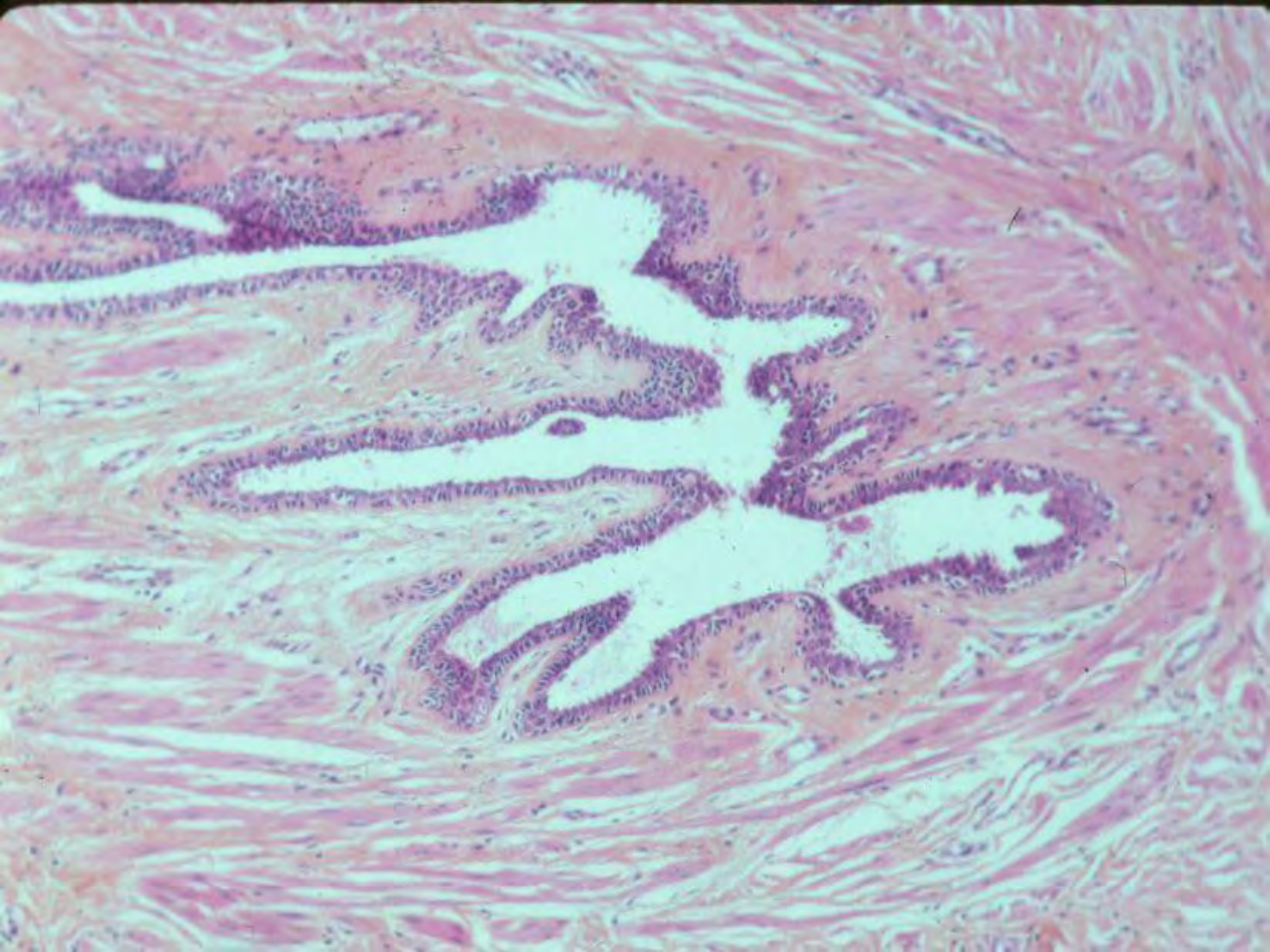

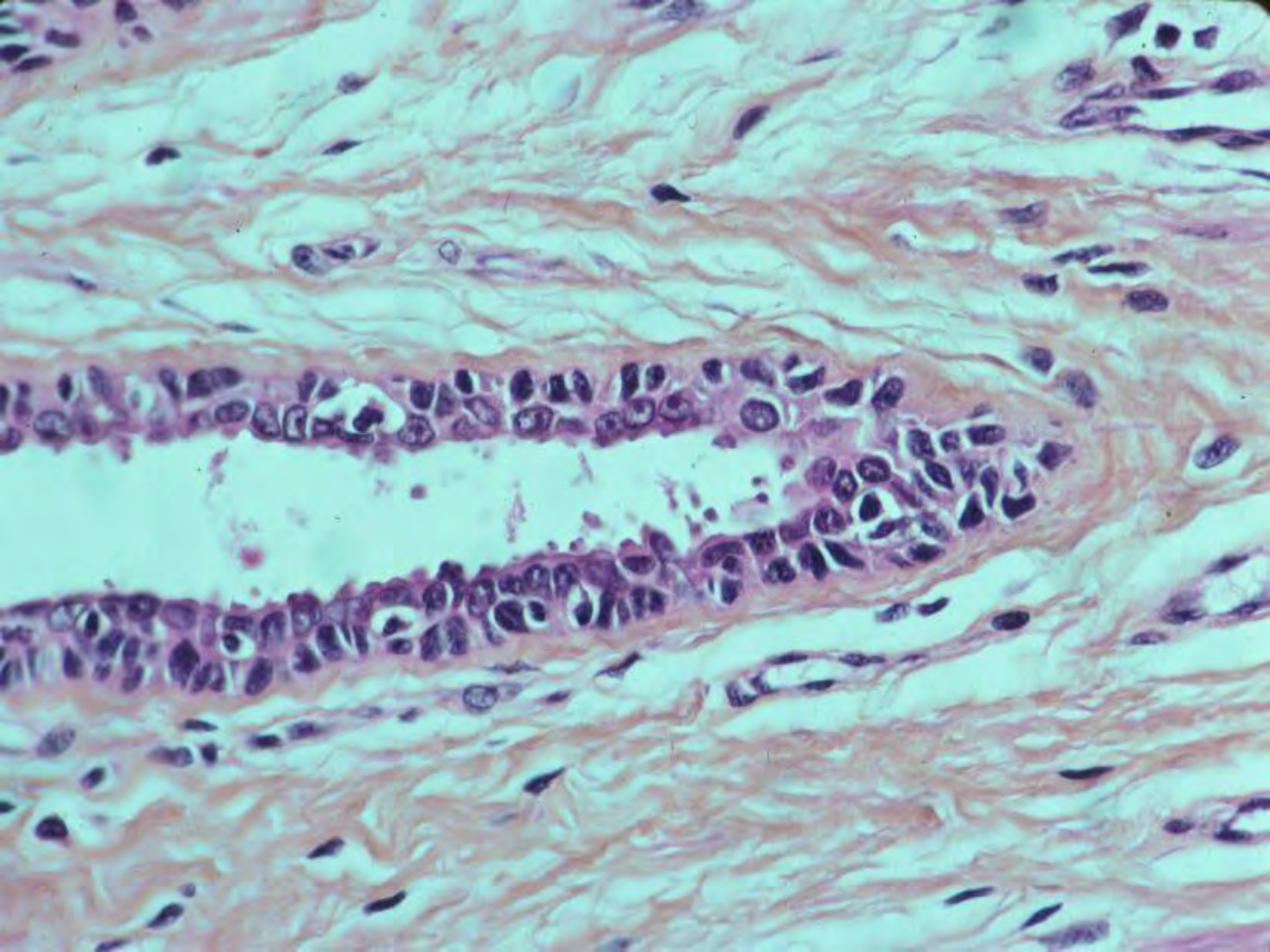

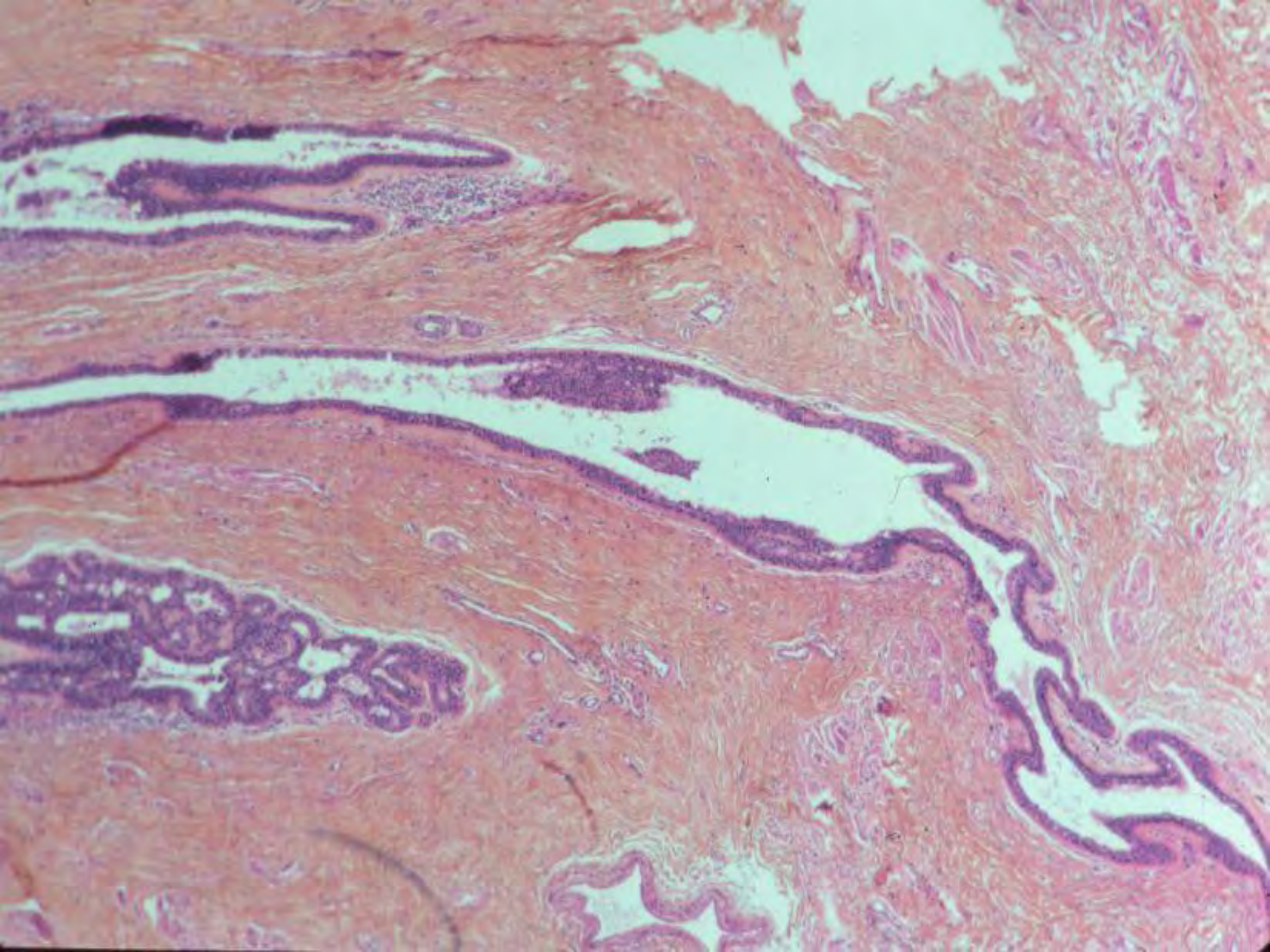

Influences hormonales sur l'histologie mammaire

. cycle menstruel : en 2ème phase,
légère multiplication des canalicules et œdème palléal

. grossesse : multiplication des canalicules +++, sécrétion

. lactation : sécrétion +++, puis involution en 3-4 mois.

. ménopause : diminution des canalicules, fibrose du lobule, augmentation des adipocytes dans le tissu conjonctif interlobulaire

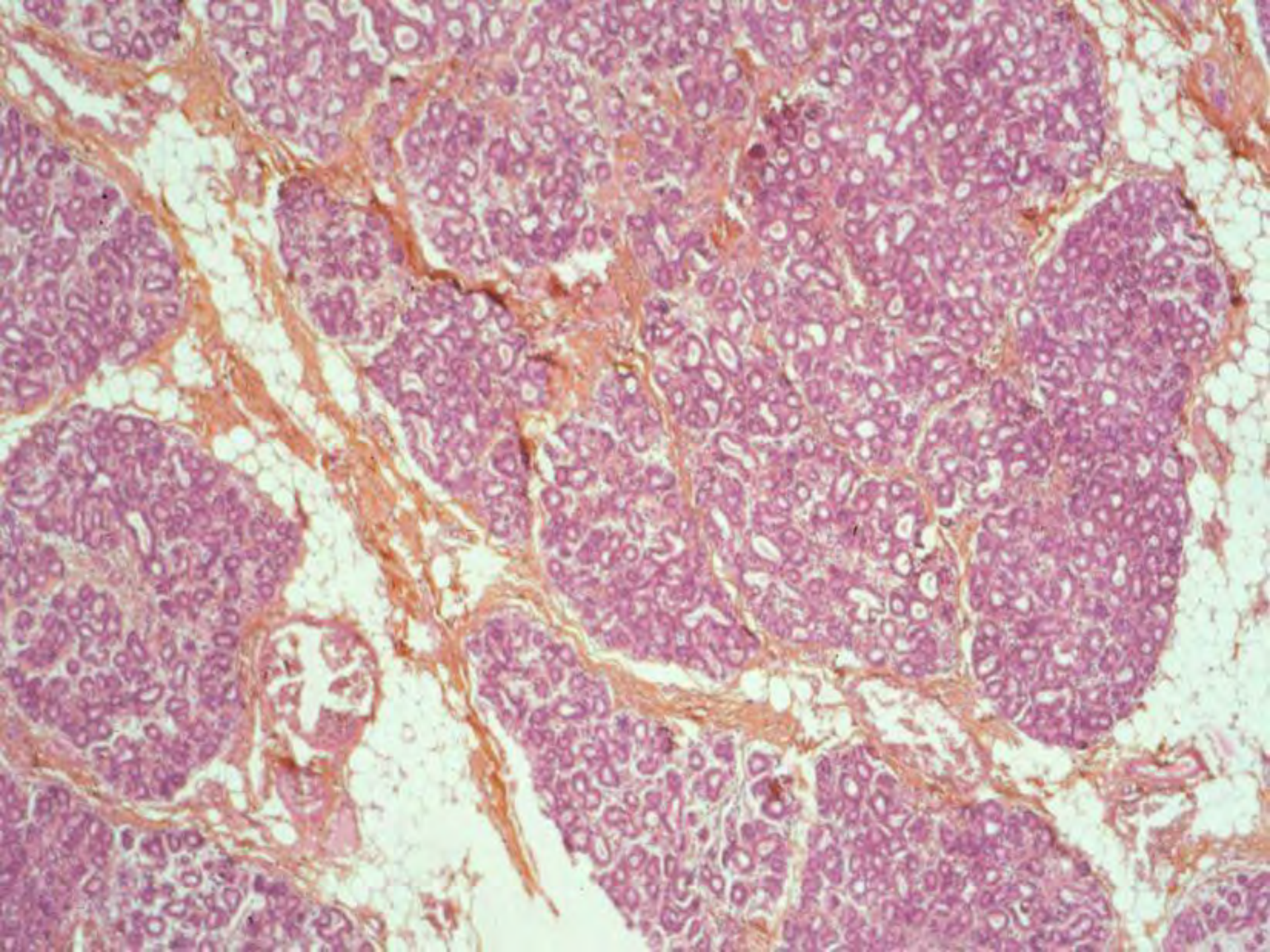

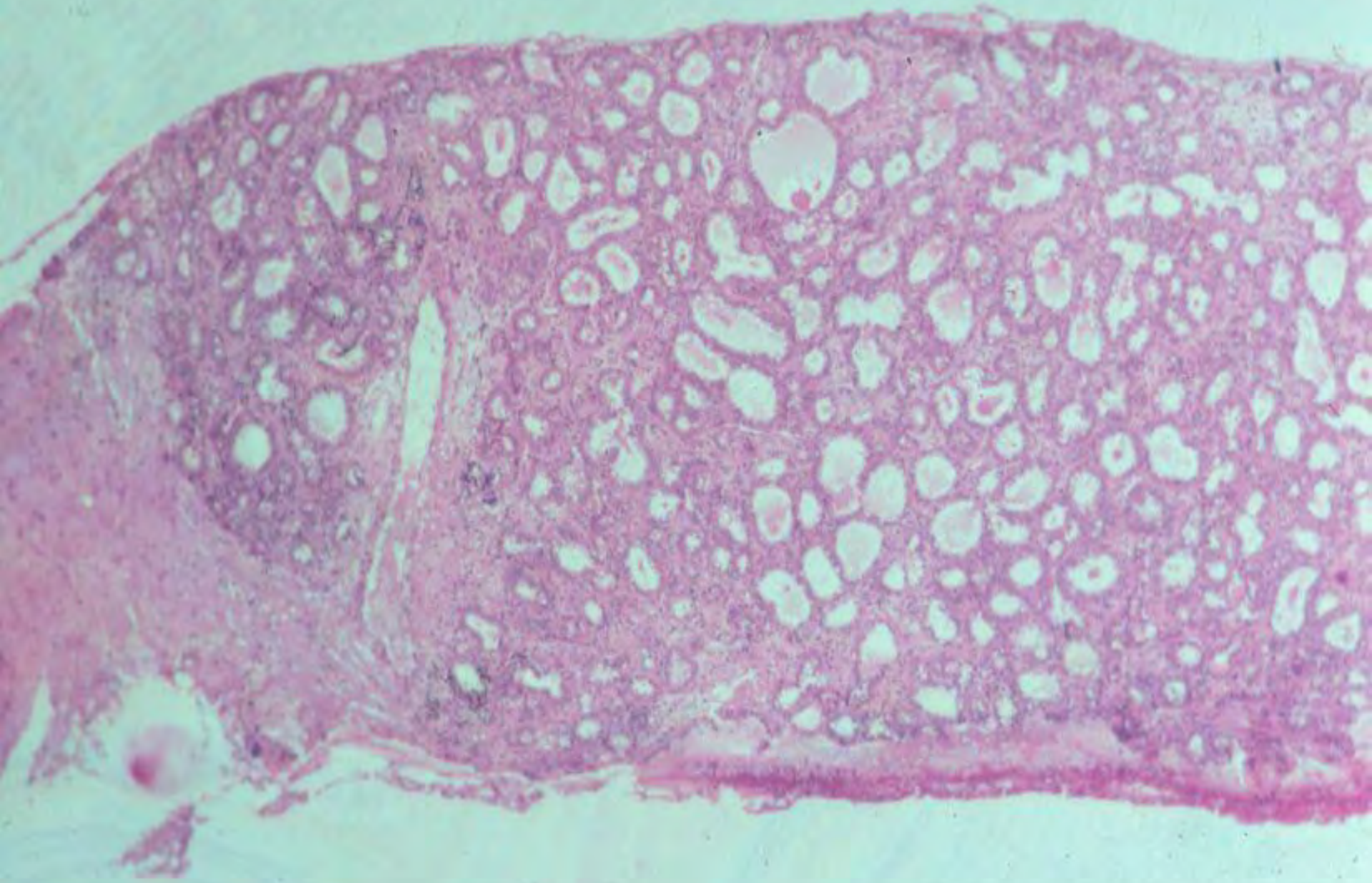

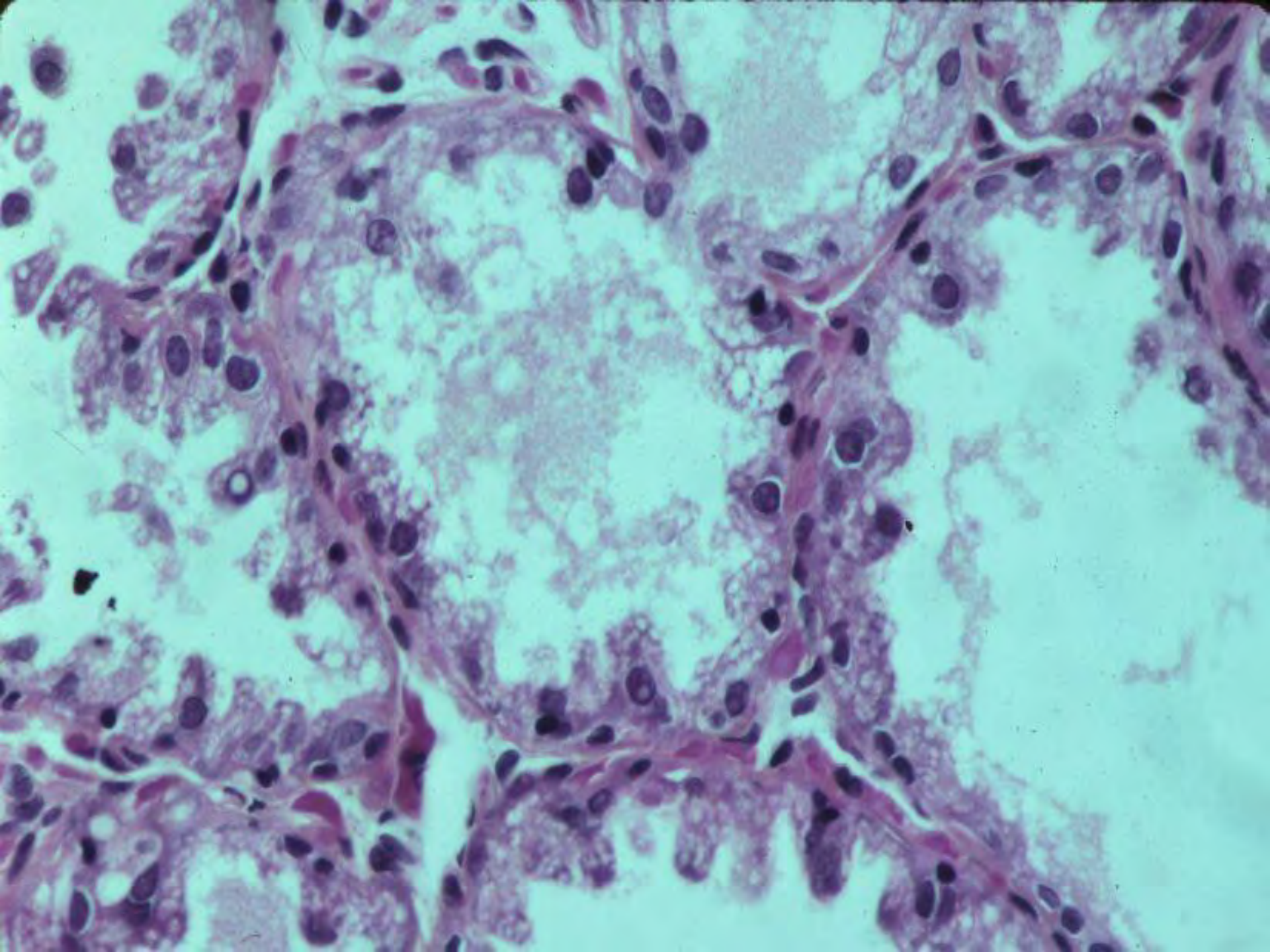

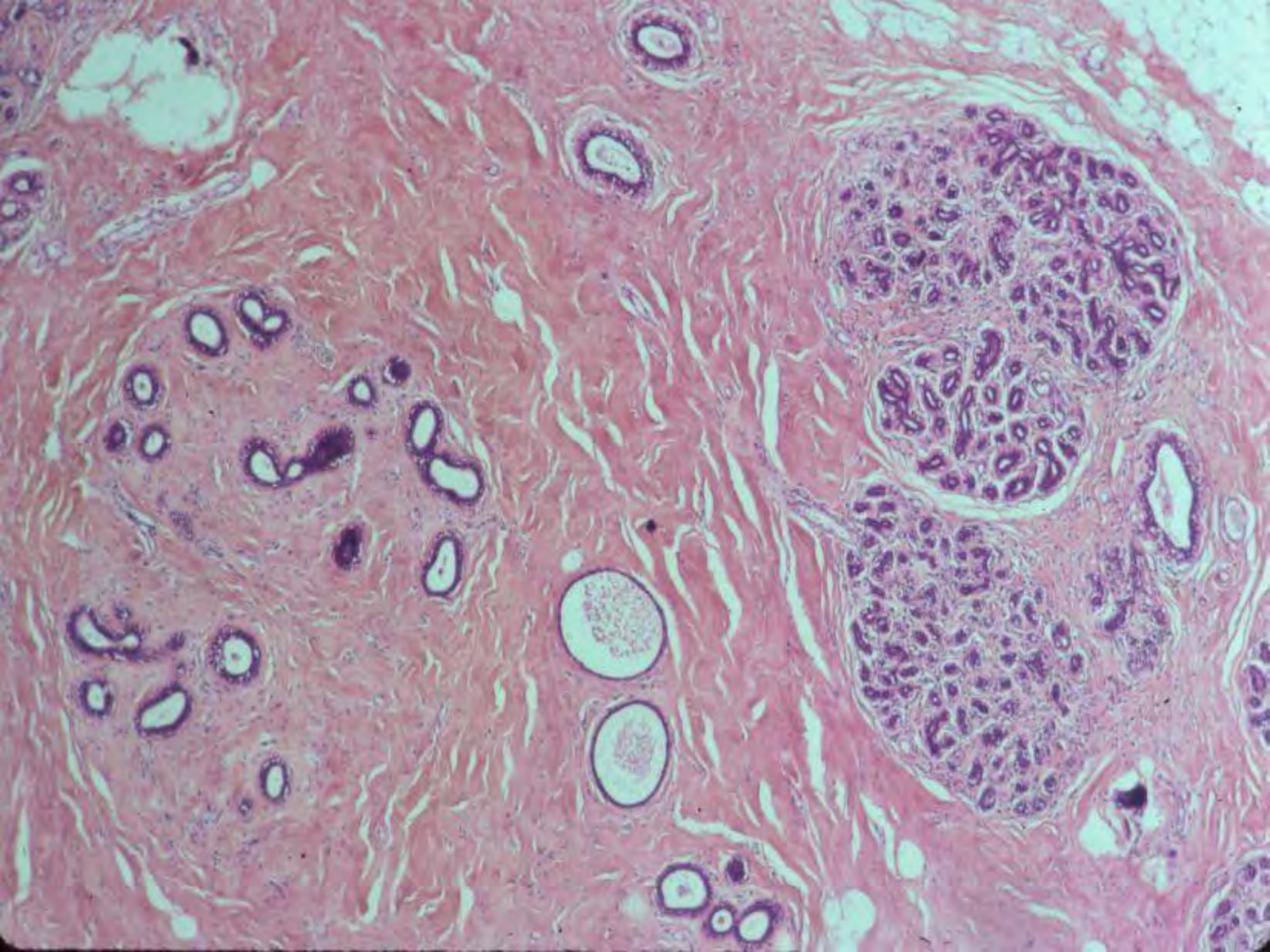

Histologie du sein chez l'homme

. mamelon

. galactophores

→ . <u>pas de lobule</u>

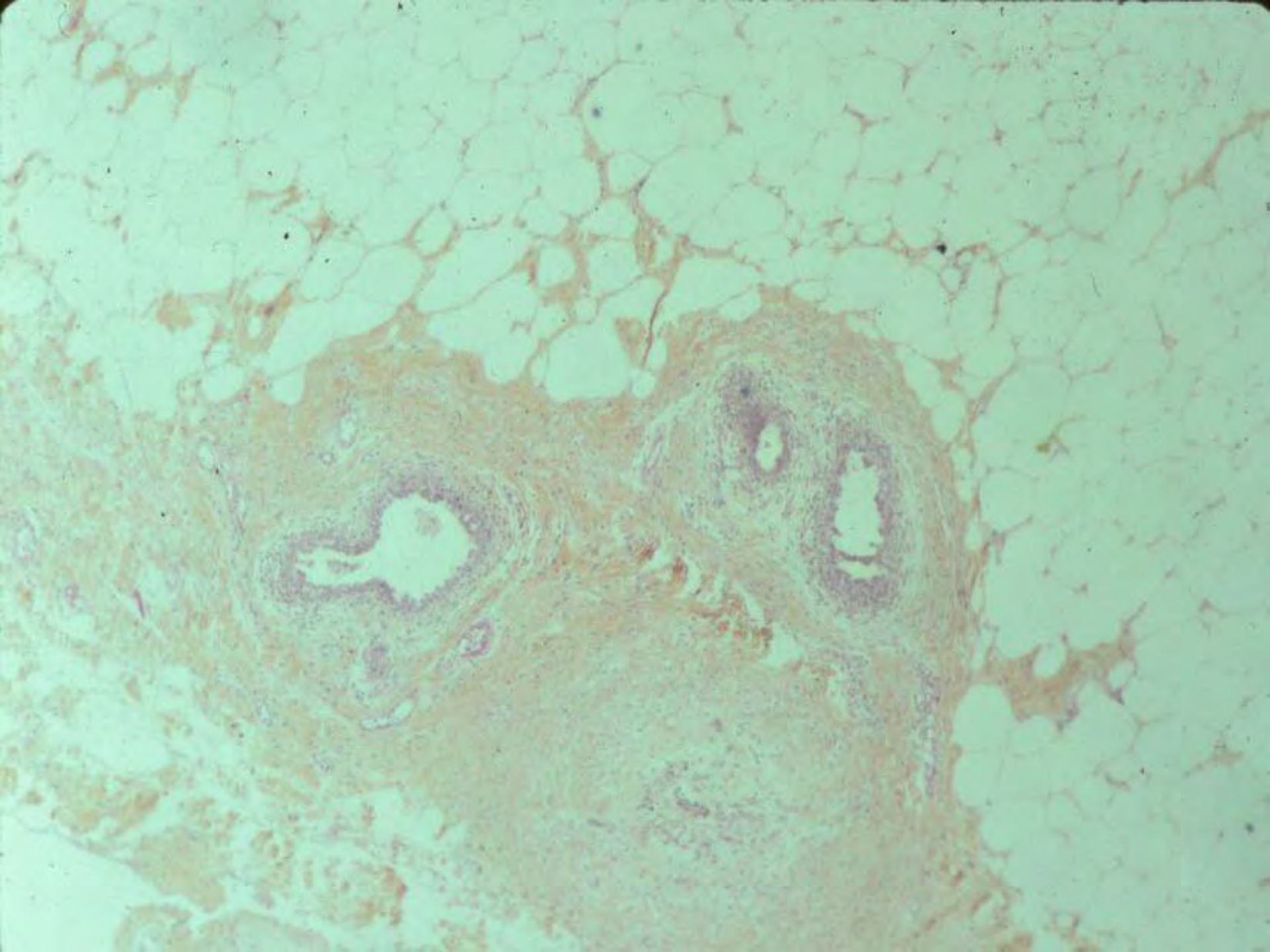

Cytologie du sein normal

→ ponction à l'aiguille

. cellules épithéliales

. tissu conjonctif (fibro-adipeux, vaisseaux)

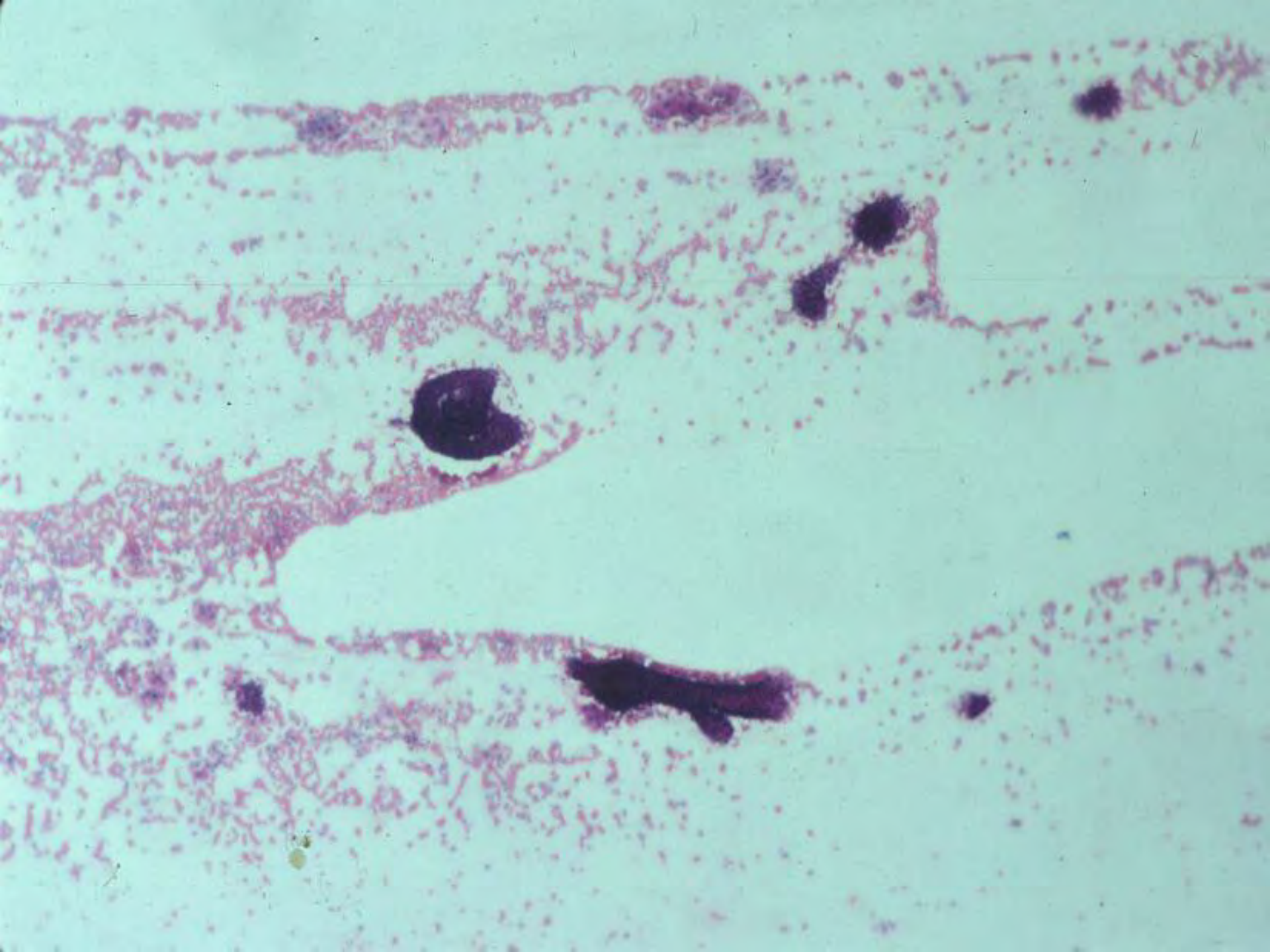

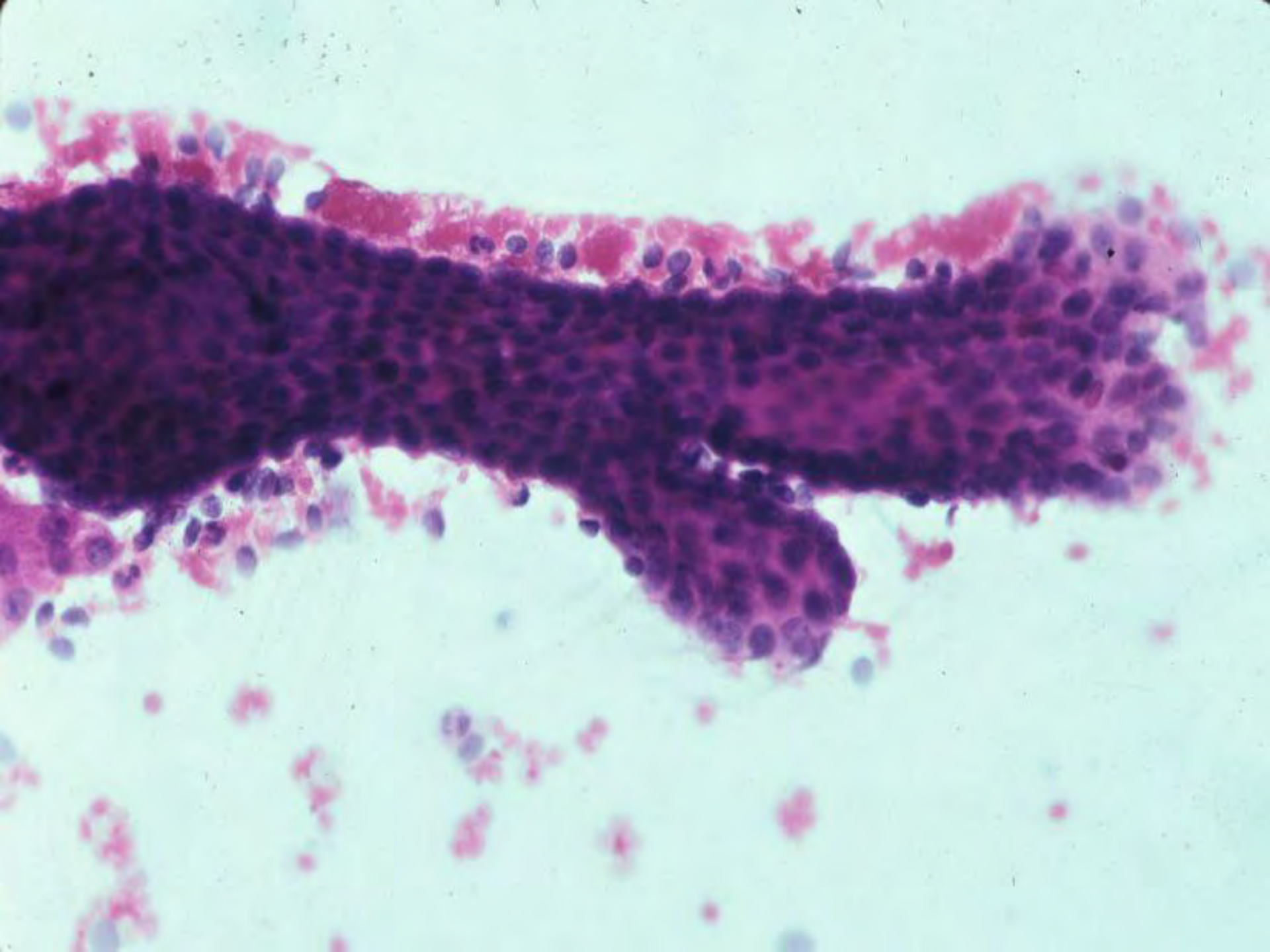

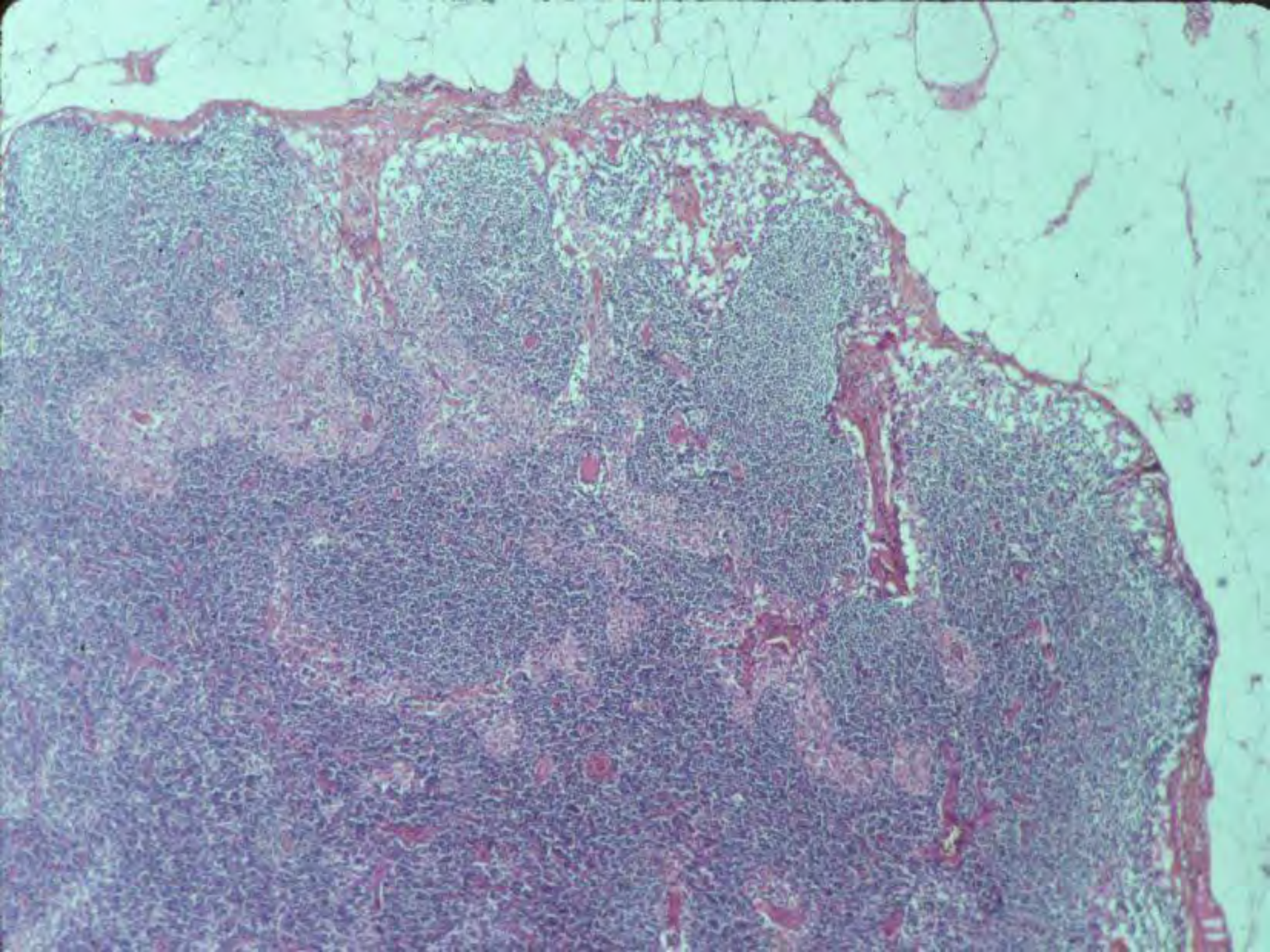

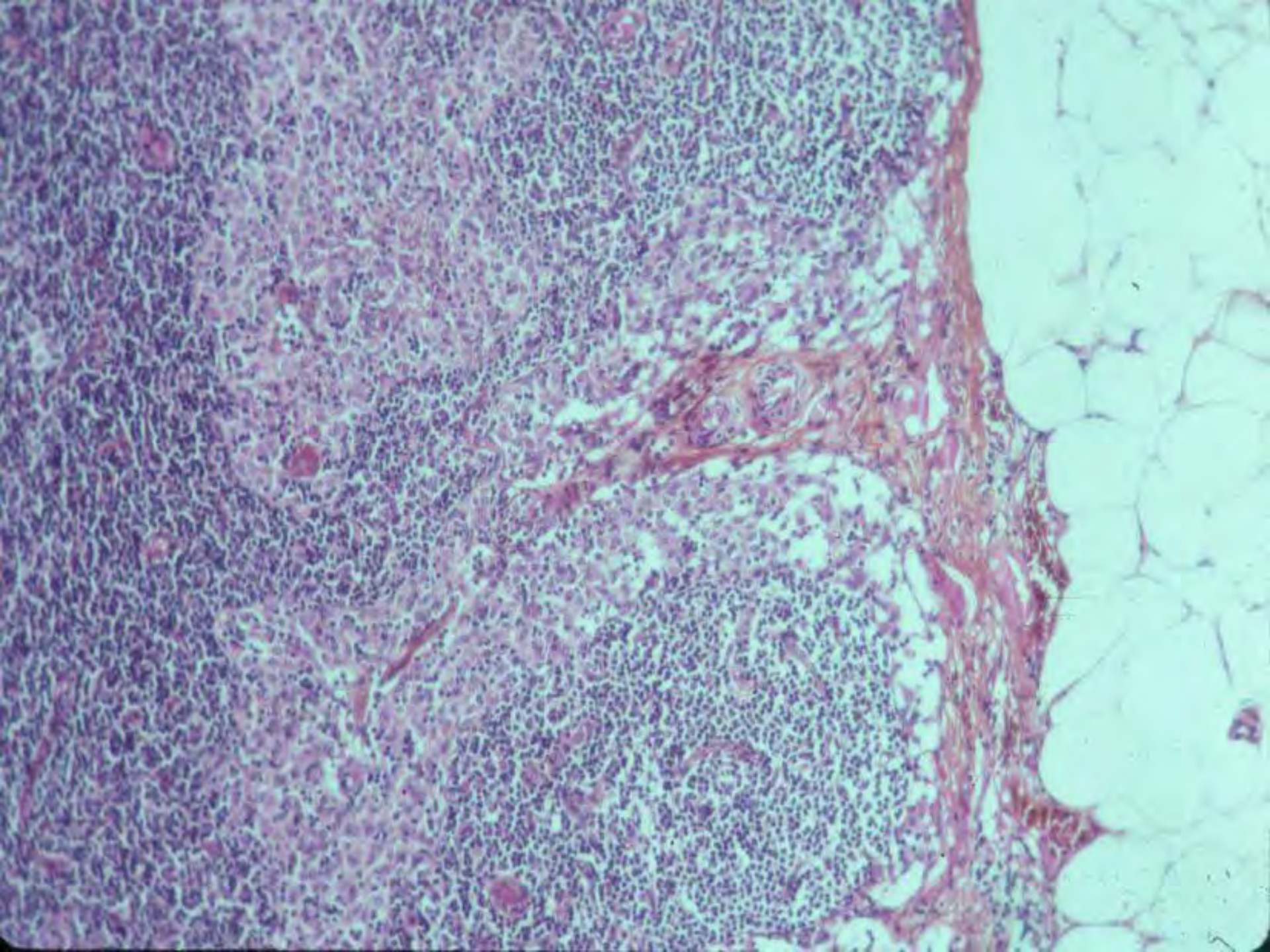

2reply.net

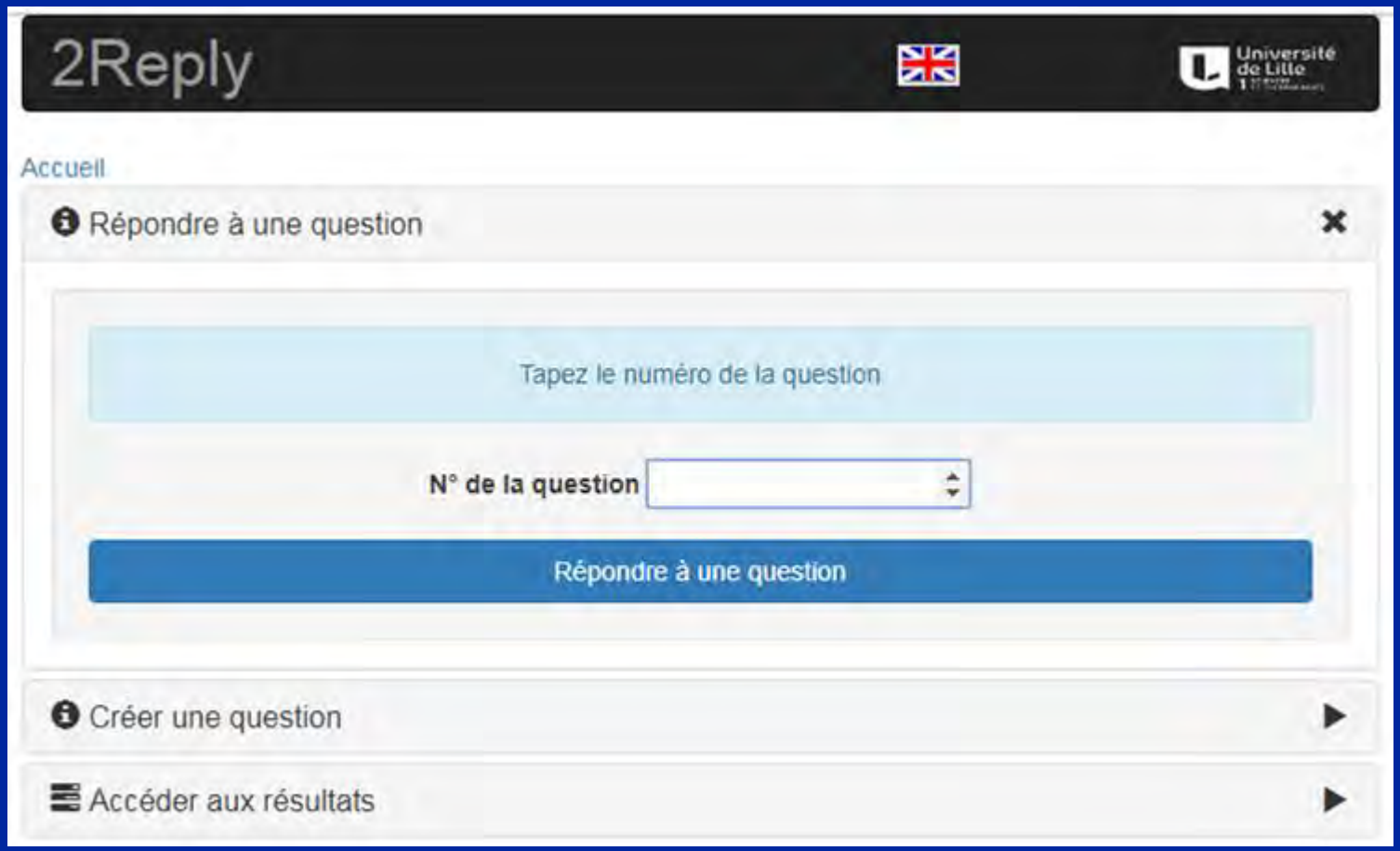
2Reply
Université de Lille
Accueil
Répondre à une question
Tapez le numéro de la question
N° de la question
Répondre à une question
Créer une question
Accéder aux résultats

Question n°961 :

A- L’arbre canalaire mammaire est partout revêtu par une assise épithéliale interne et une assise endothéliale externe

B- Le lobule mammaire contient des ductules ou canalicules

C- Pendant la grossesse, on observe une importante multiplication des galactophores

D- Dans un ganglion lymphatique, les vaisseaux lymphatiques efférents sont au niveau du hile

aj

Méthodologie en pathologie mammaire

. examens cytopathologiques
. examens histopathologiques
- microbiopsies (14G, 16G)
- macrobiopsies (7G >> 11G)
- pièces opératoires

"petites"
. tumorectomie, ou mastectomie partielle
. reprises de tumorectomie
. repérage
. curage

"grandes"
mastectomie
+- curage

IMMUNOHISTOCHIMIE (IHC)

Réalisable sur tous les échantillons **tumoraux fixés et inclus en paraffine**

Quel que soit :

- **le mode de prélèvement**
- **la taille du prélèvement**
- **l'ancienneté du prélèvement**

Principe de l'immunohistochimie

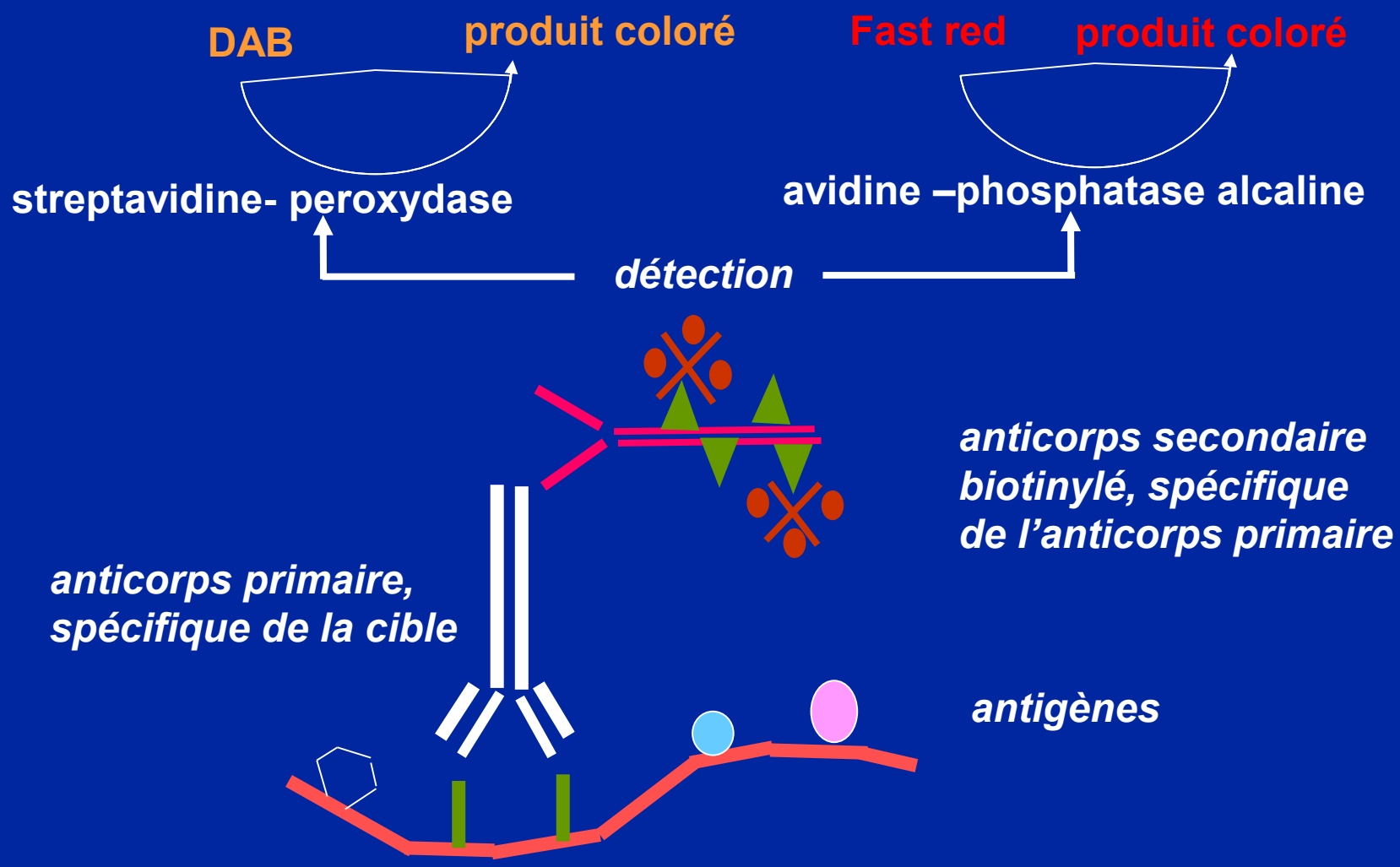

Apports de l'IHC en pathologie mammaire

- Apport de l'IHC au diagnostic différentiel bénin - malin
- Apport de l'IHC pour le typage et l'extension des lésions malignes
- Apport de l'IHC pour le pronostic et la prédiction de la réponse aux traitements dans les cancers du sein

APPORT DE L'IHC au DIAGNOSTIC des lésions bénignes, atypiques et malignes d'interprétation difficile

- **Absence d'assise myoépithéliale dans les lésions carcinomateuses infiltrantes**

Actine +
CD 10 +
P 63 +

⇒ pas cancer

- **Expression différente de certaines kératines**
  Cytokératine 5/6 + ⇒ hyperplasie simple

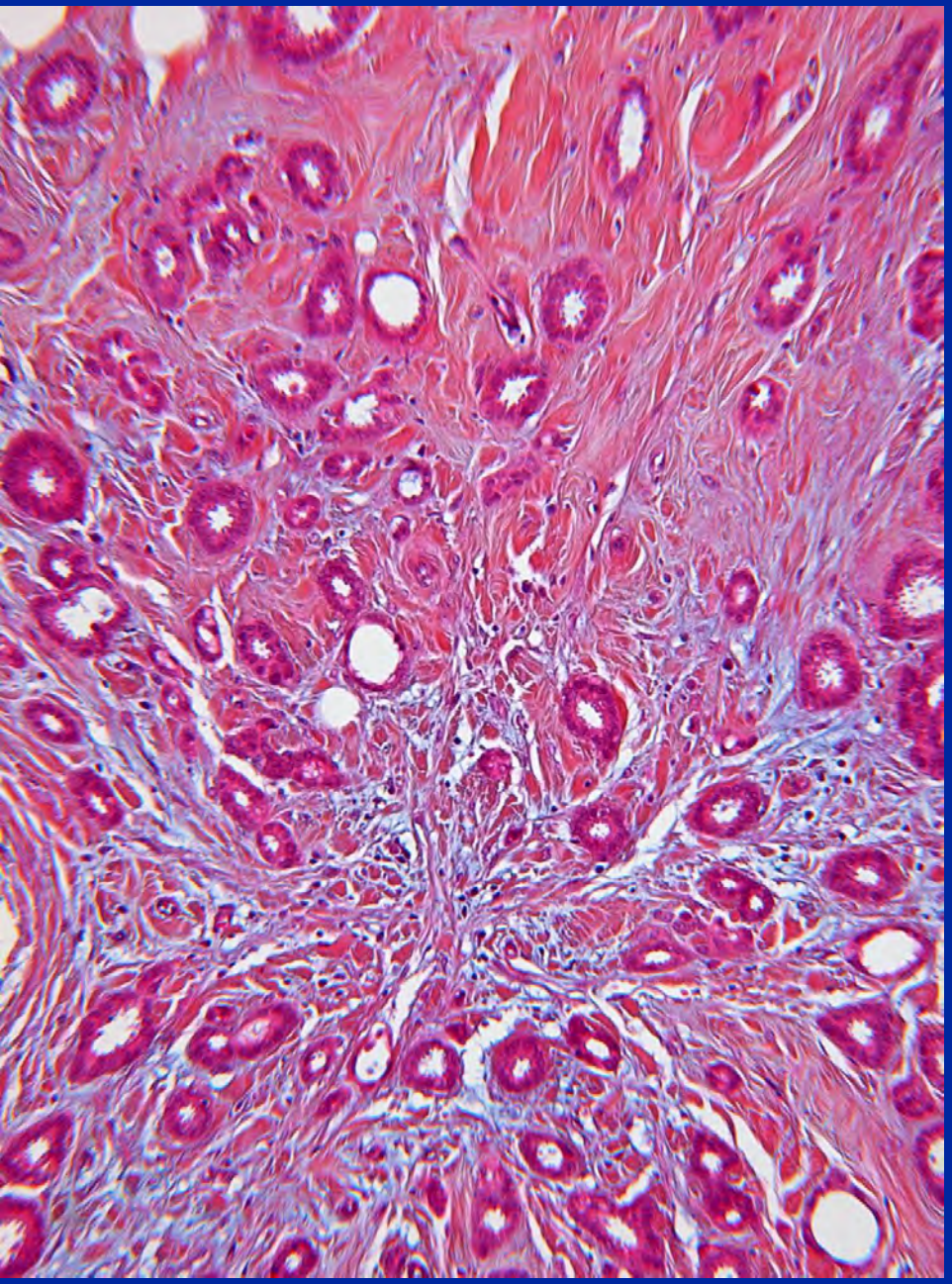

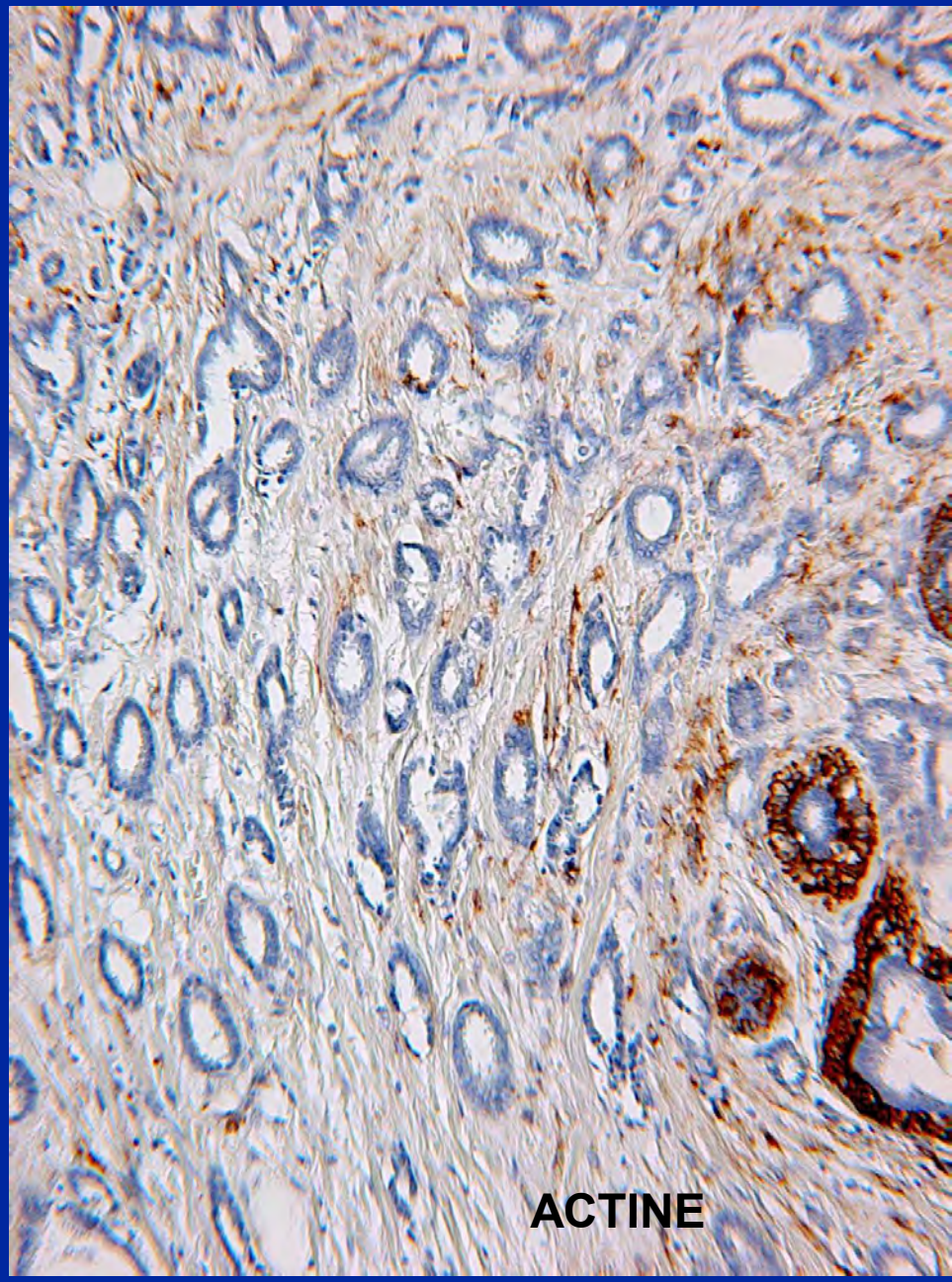
ACTINE

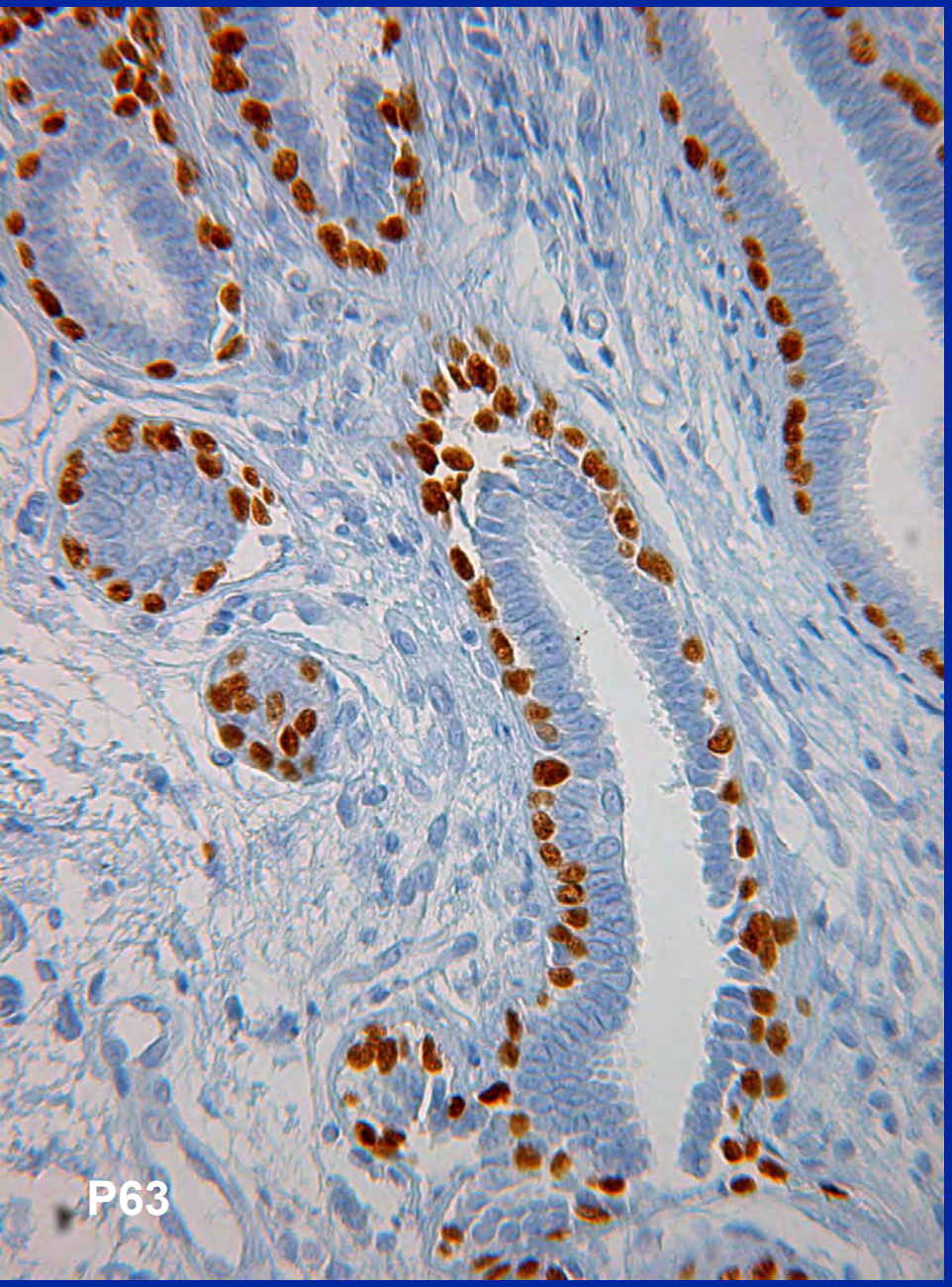
P63

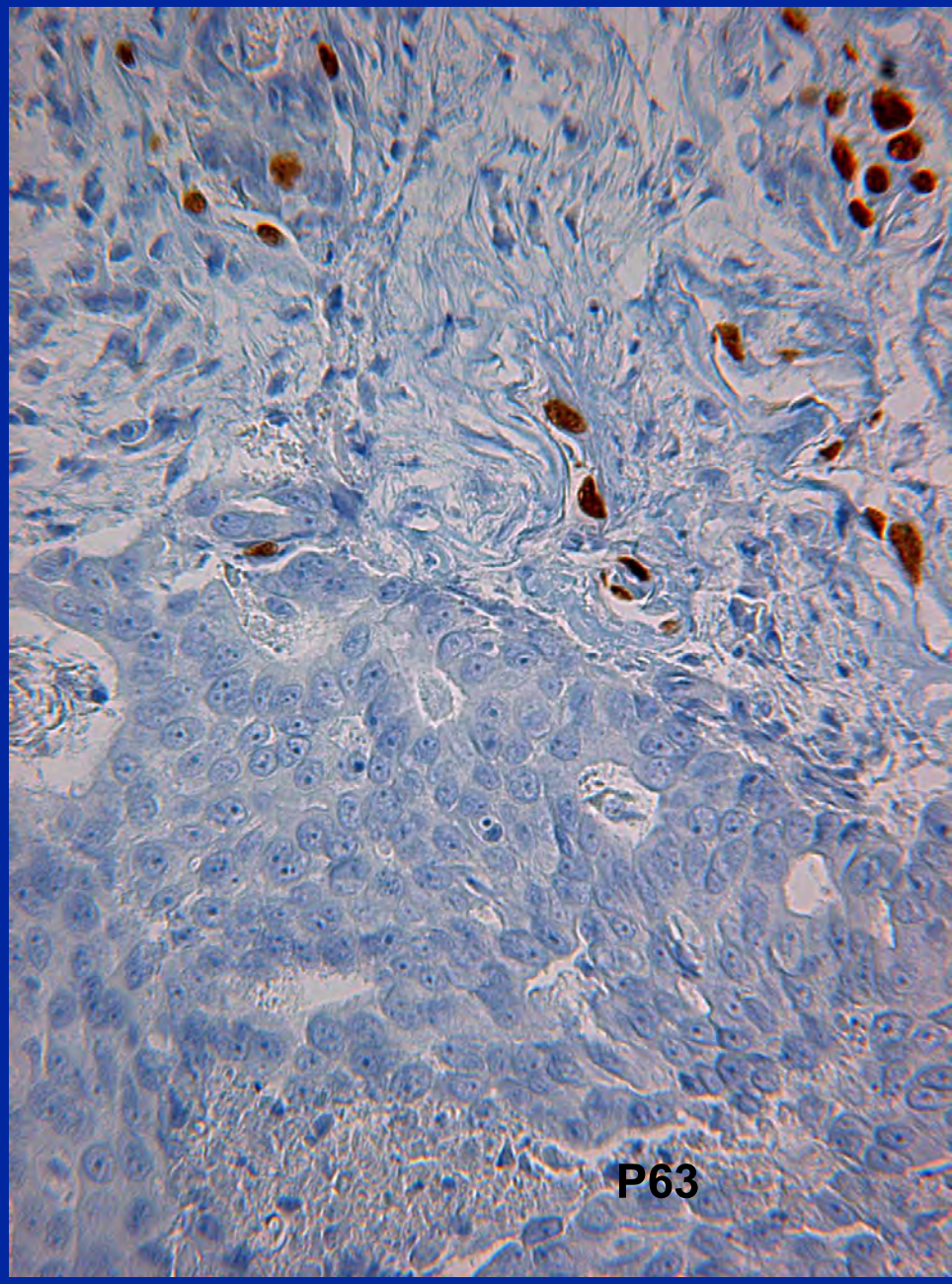
P63

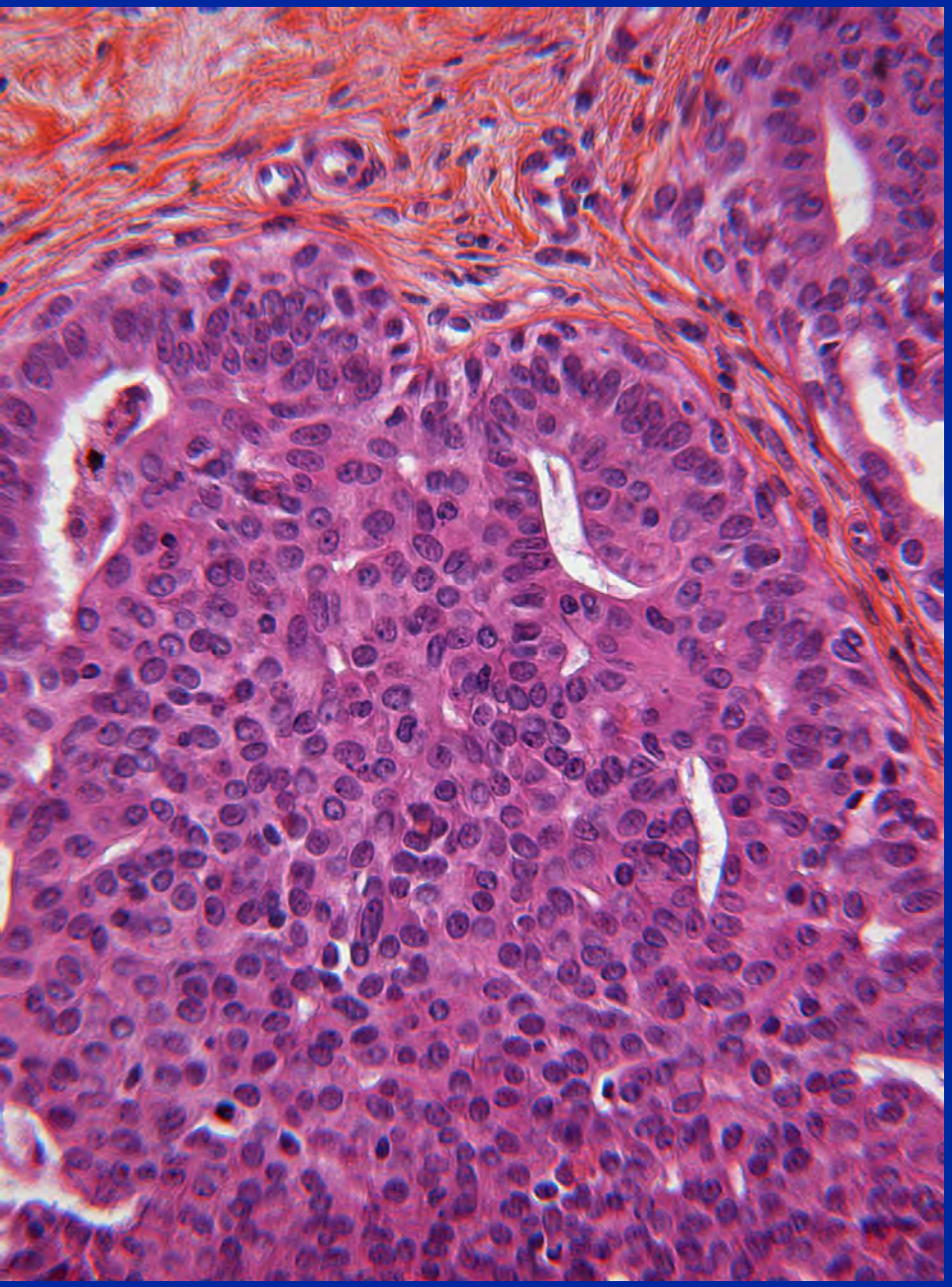

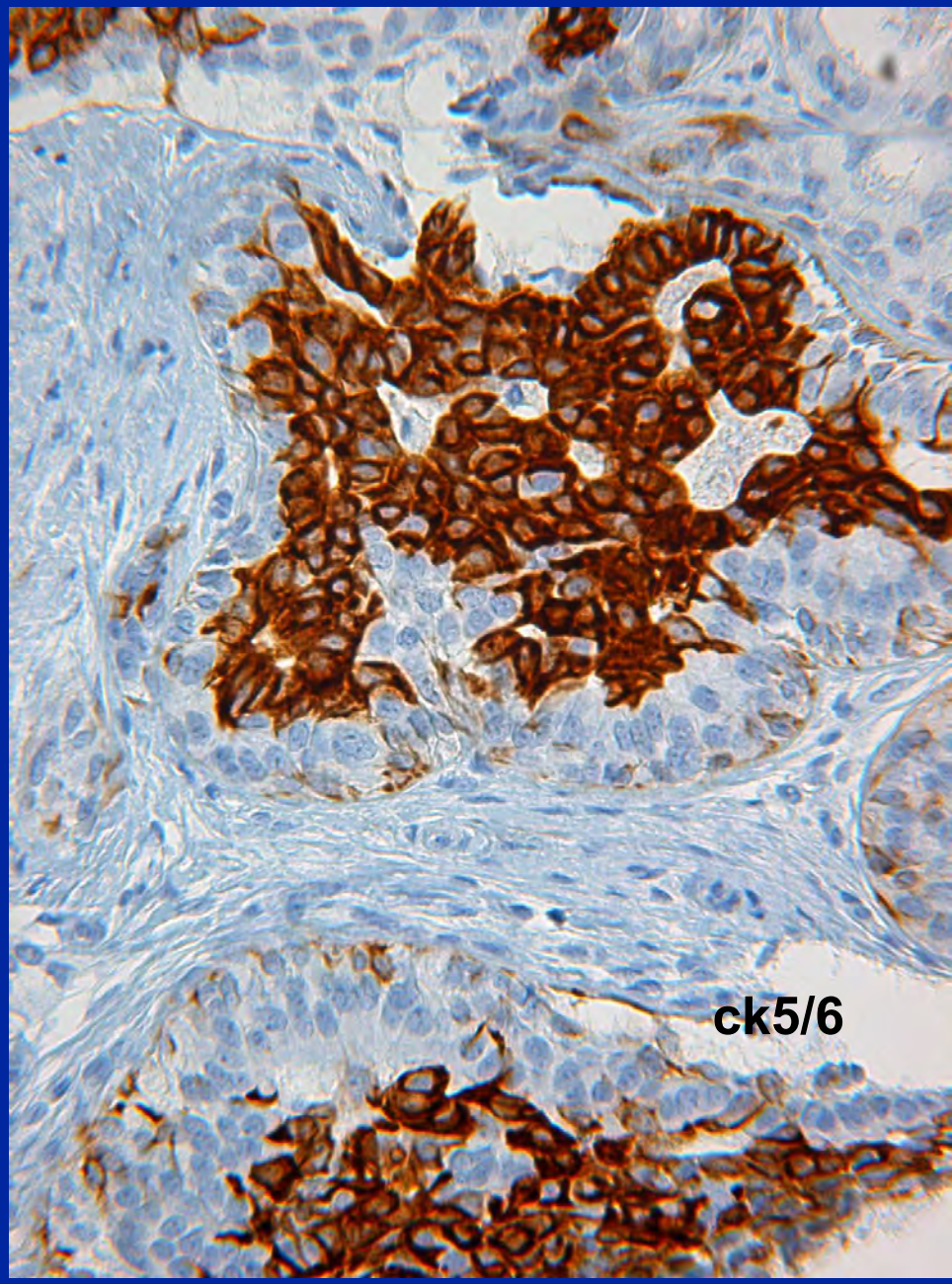
ck5/6

APPORT DE L'IHC pour le typage et l'extension des LESIONS MALIGNES

- Maladie de Paget du mamelon
- Carcinome lobulaire et canalaire
- Extension ganglionnaire, berges

Maladie de Paget du mamelon

- EMA +
- CK7 +
- HER2 +
- PS100 -

Diagnostic différentiel : mélanome

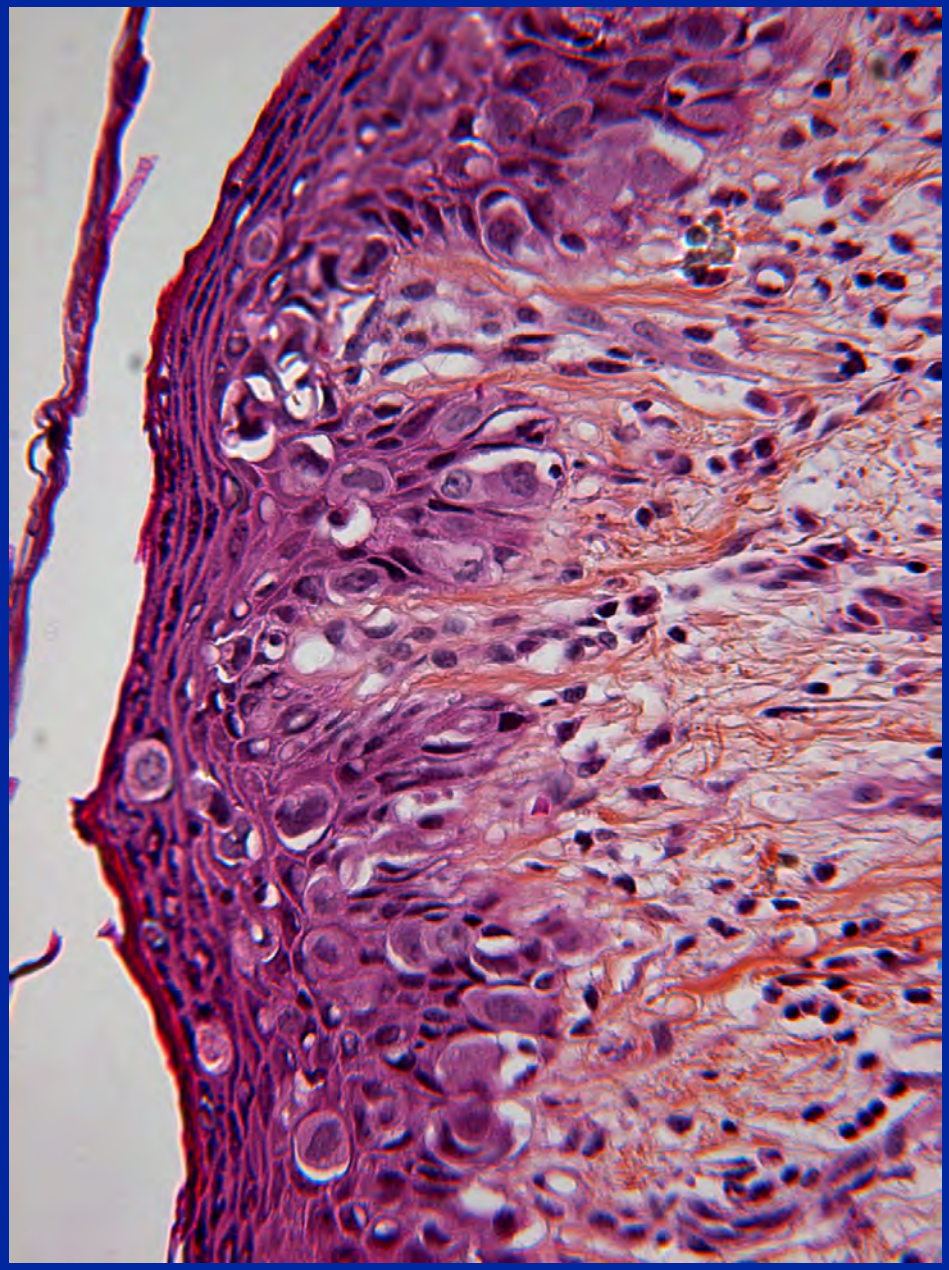

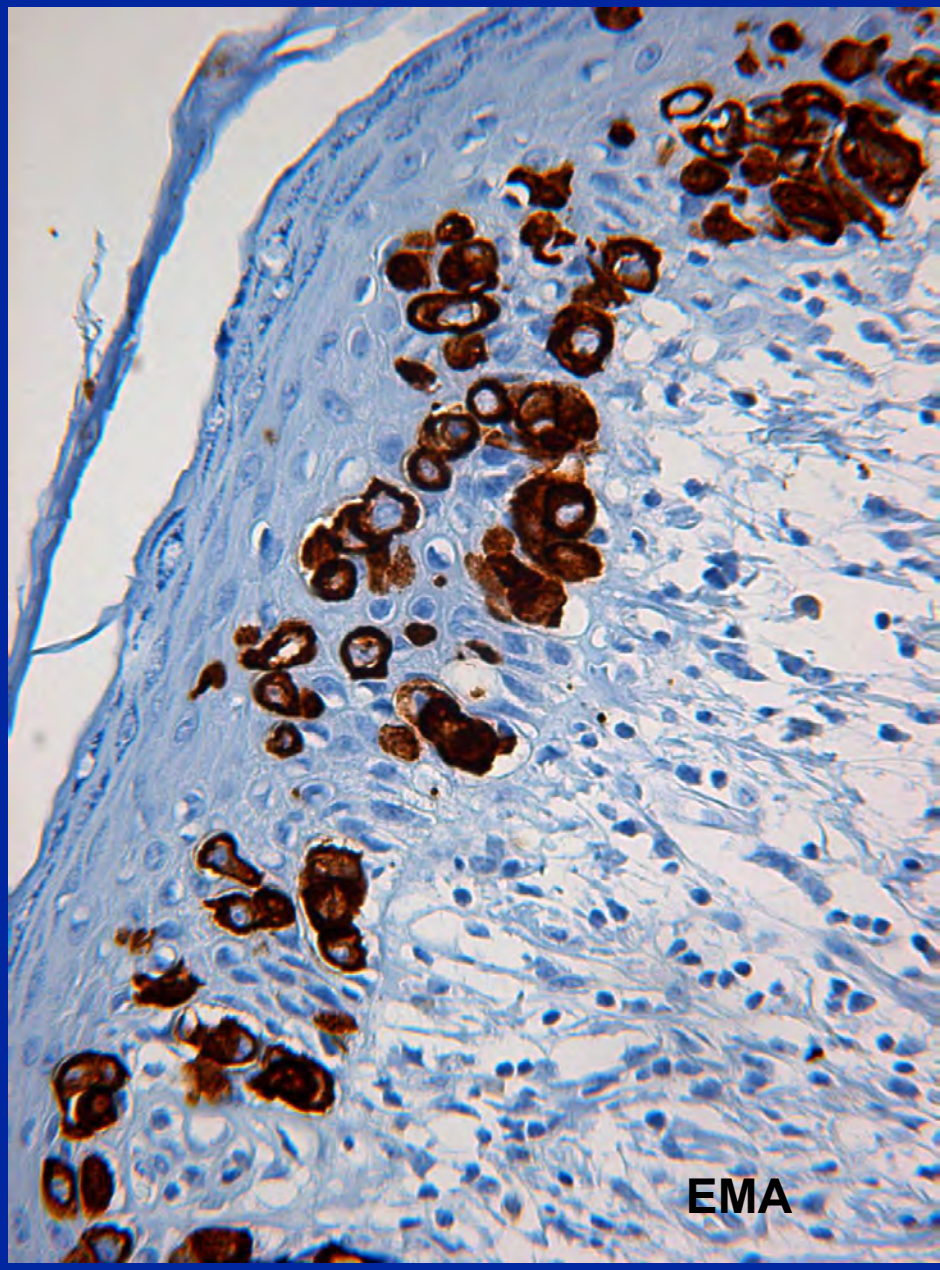
EMA

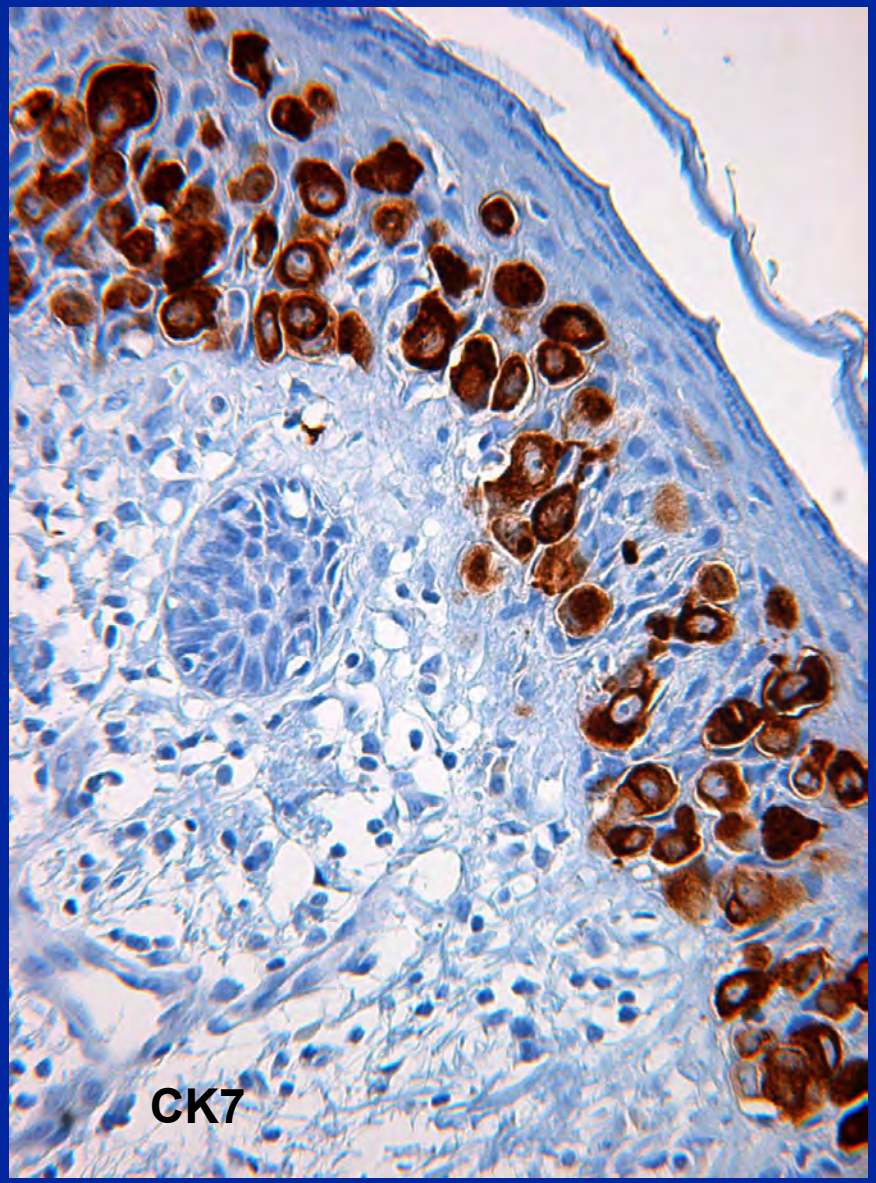
CK7

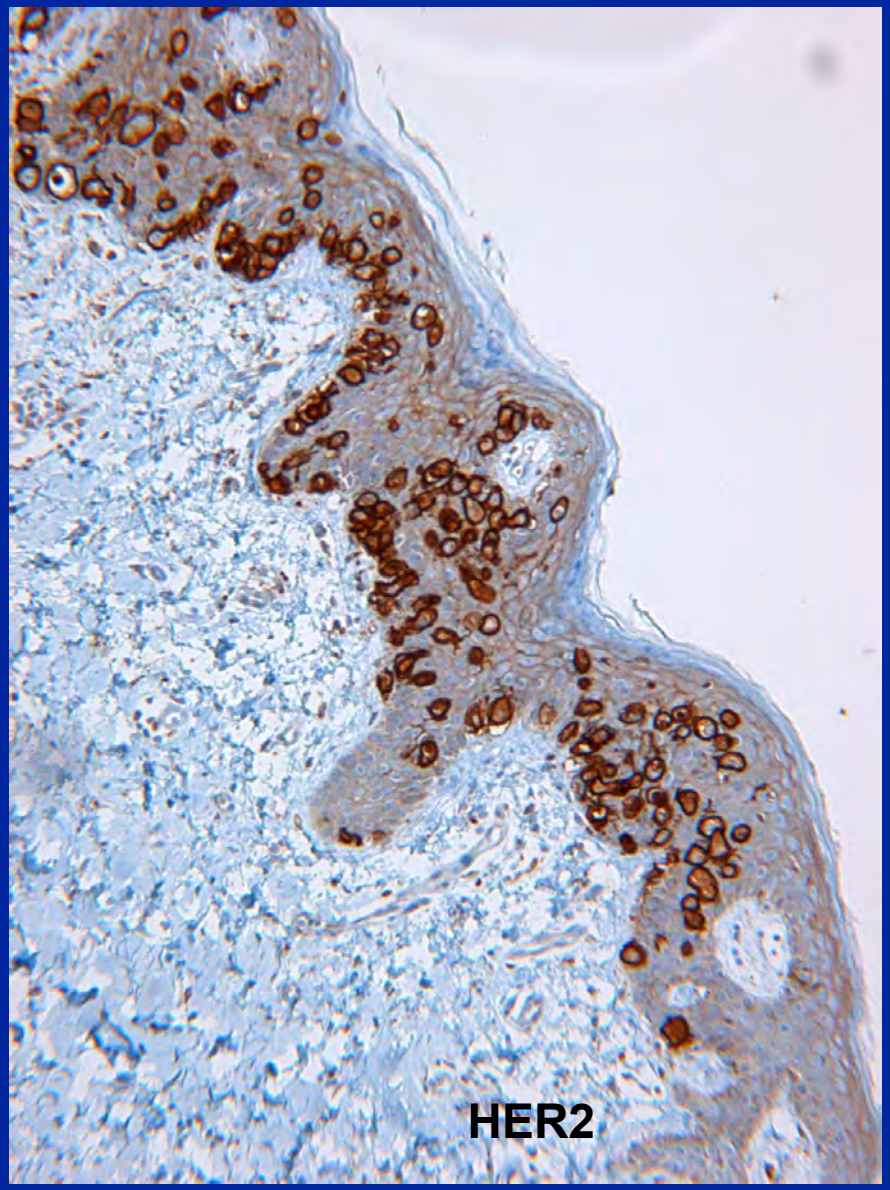
HER2

APPORT DE L'IHC DANS LE TYPAGE DES CARCINOMES INFILTRANTS

	CARCINOME CANALAIRE	CARCINOME LOBULAIRE
E-cadhérine	+	-
Cytokératine 903	-	+

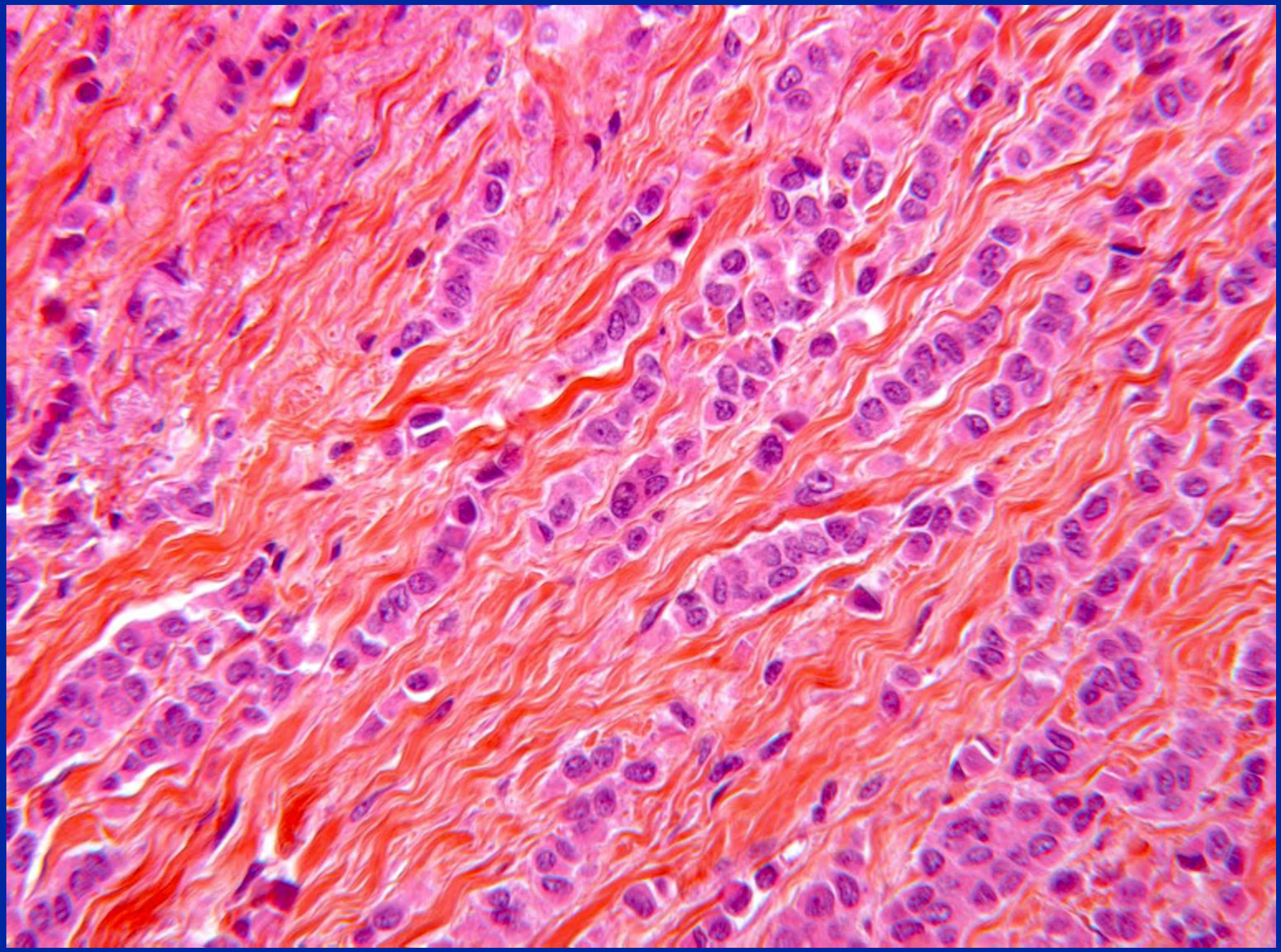

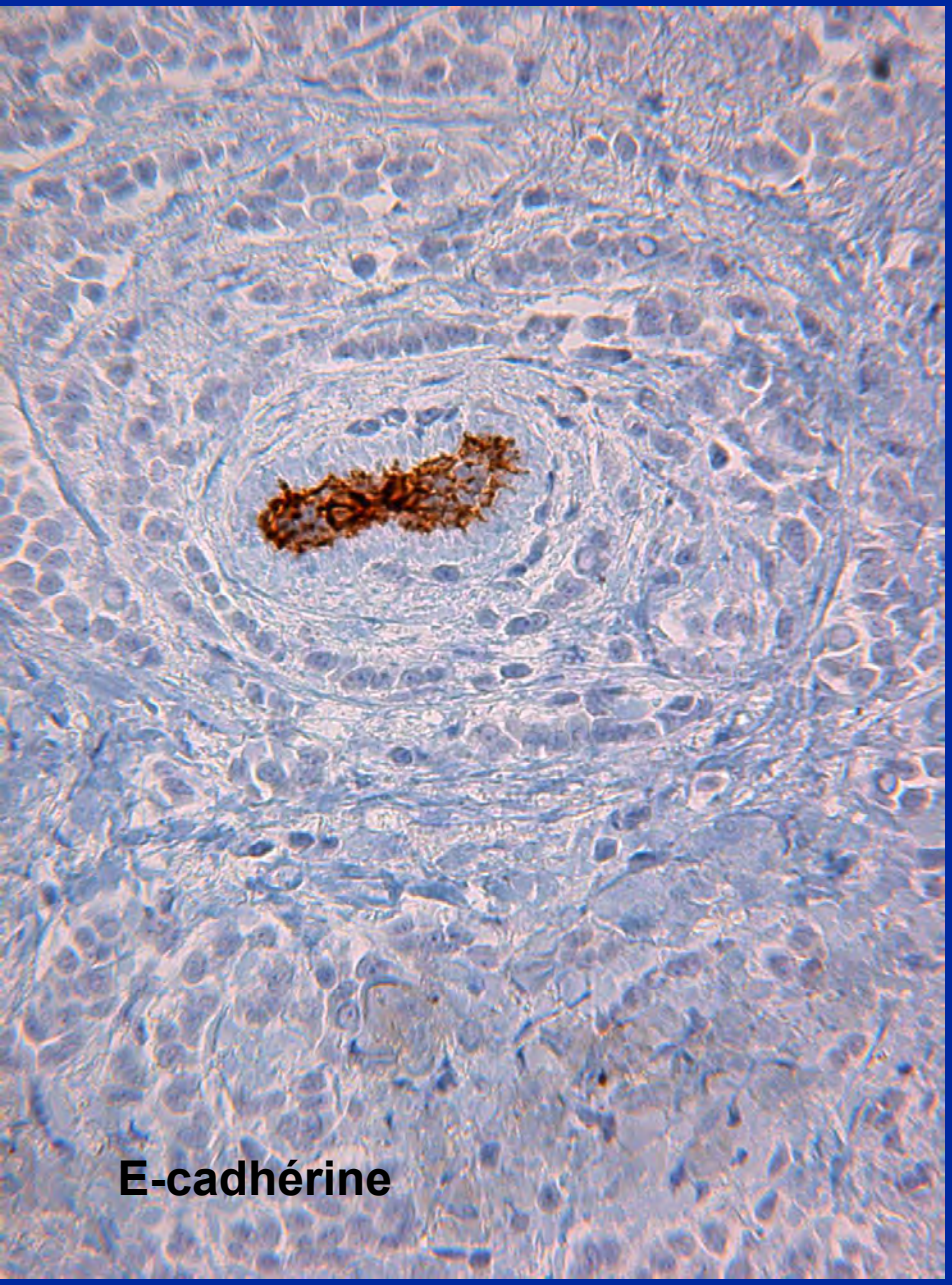
E-cadhérine

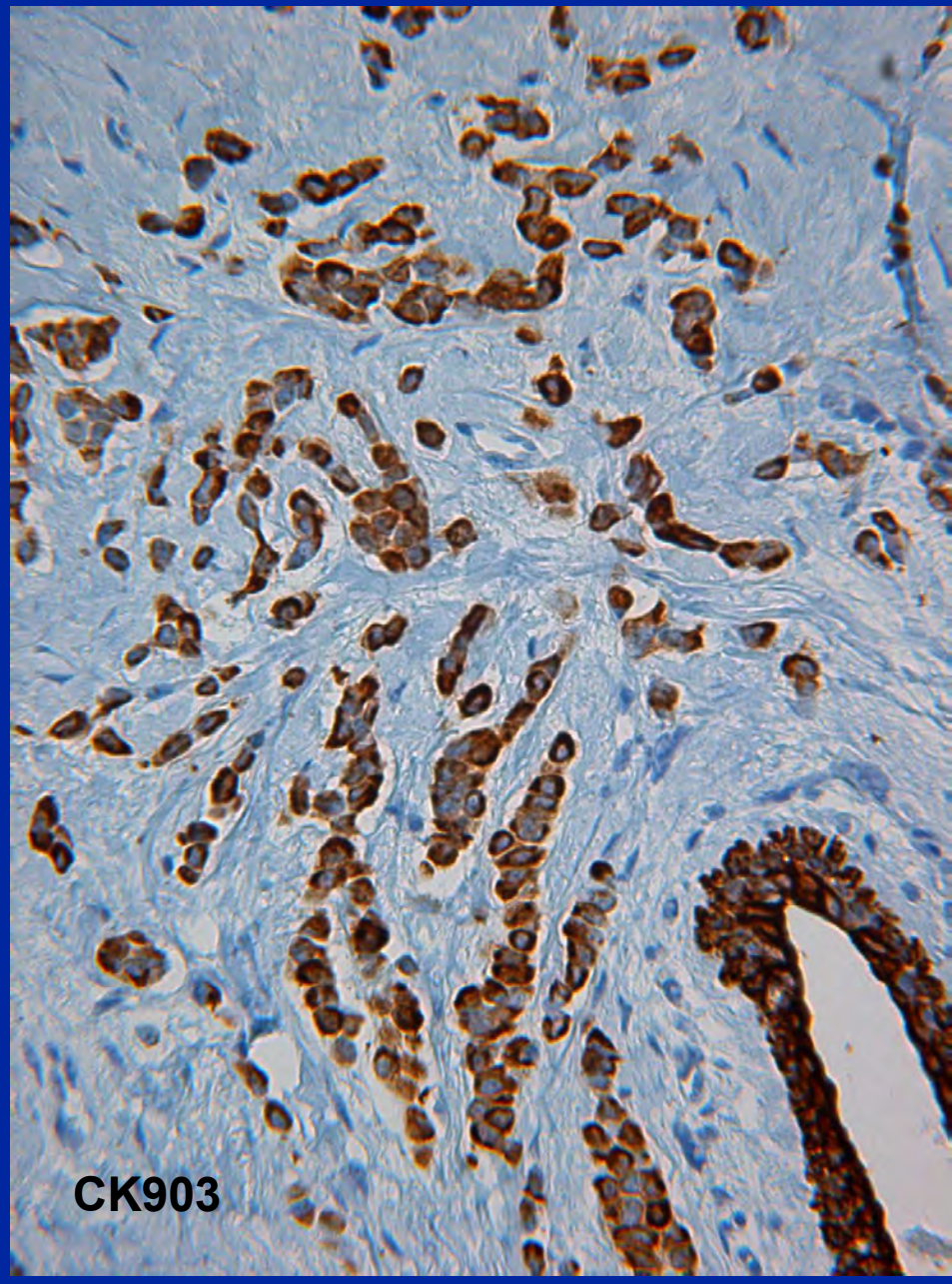
CK903

Extension ganglionnaire

Pancytokératines **dans les** micrométastases
en particulier dans les carcinomes lobulaires

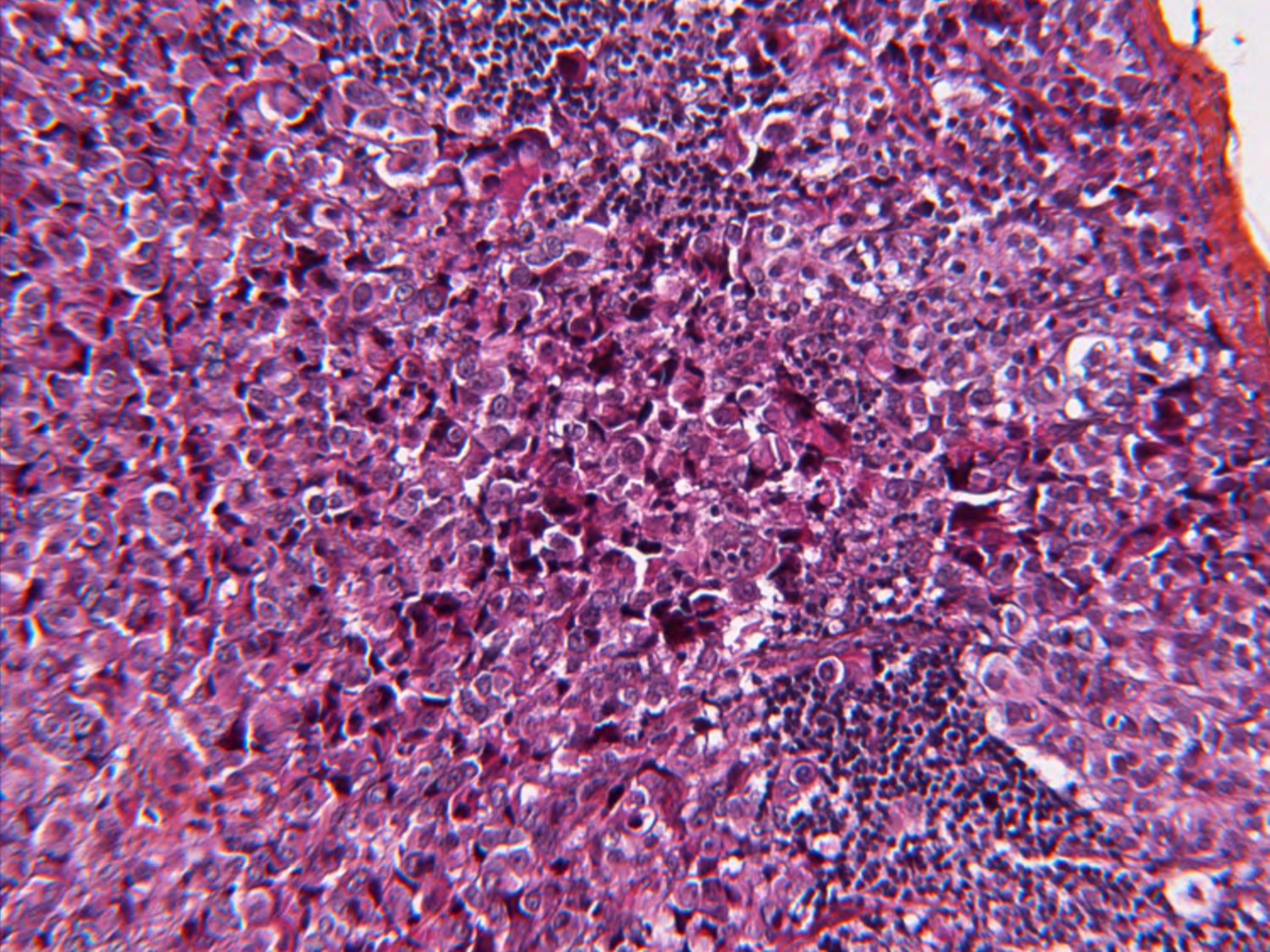

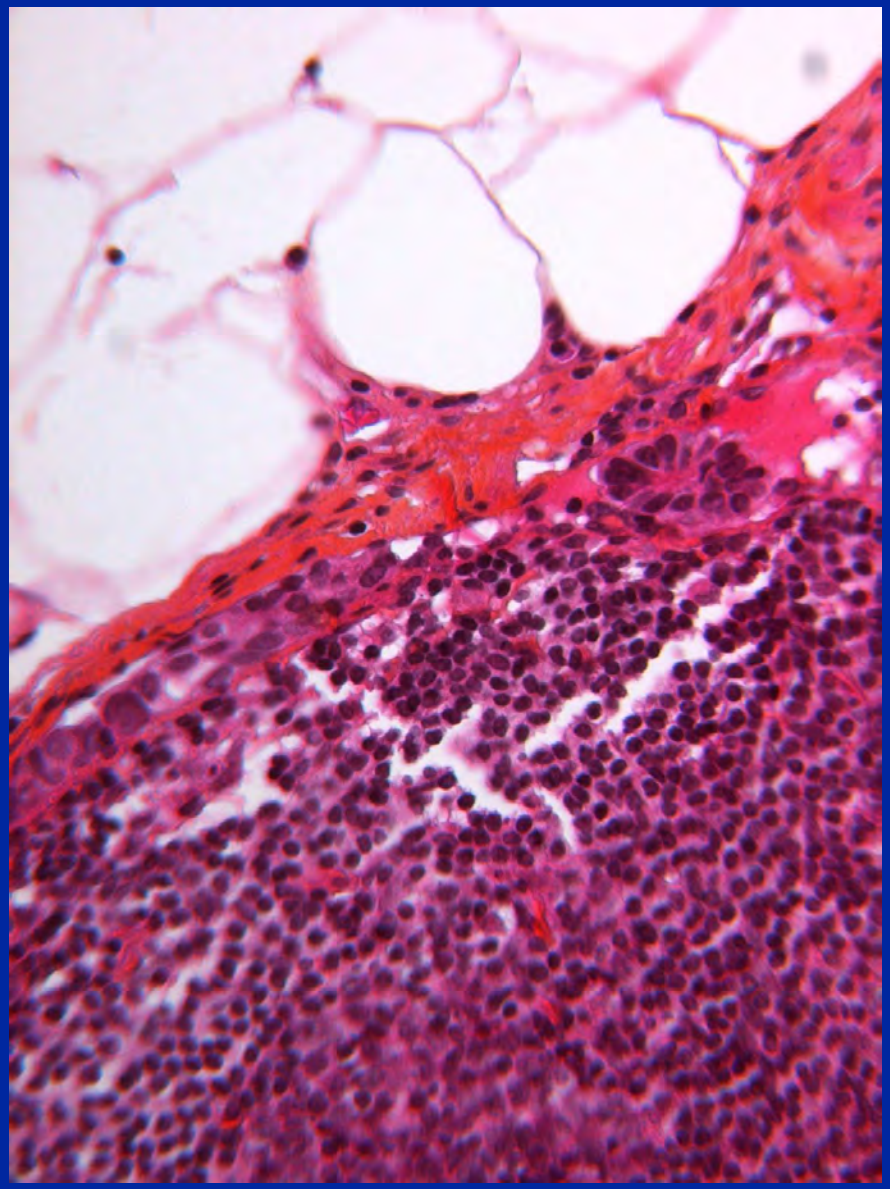

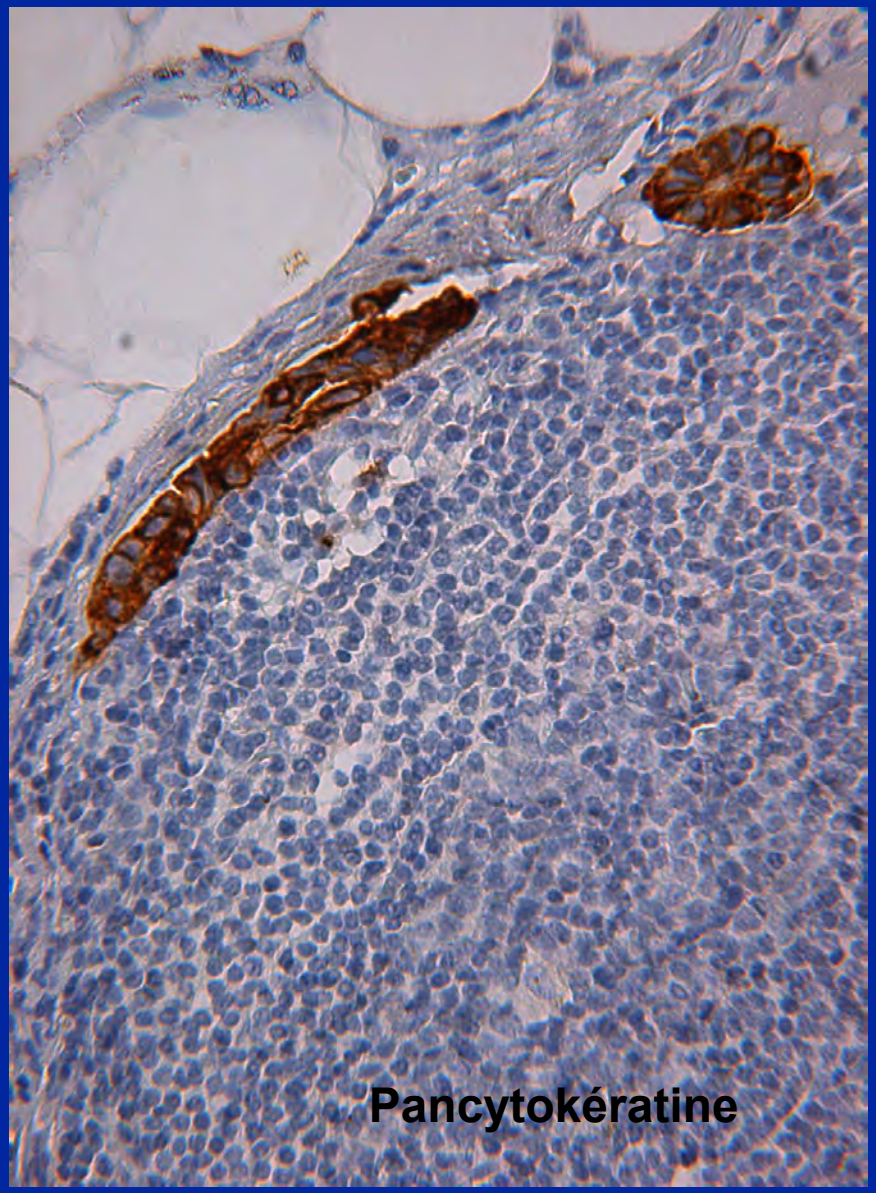
Pancytokératine

Apport de l'IHC pour le pronostic et la prédiction de la réponse aux traitements dans les cancers du sein

RECEPTEURS HORMONAUX
Méthode immunohistochimique

- Ac monoclonaux :
  - R. Oestrogènes α: cible du tamoxifène
  - R. Progestérone

INTERPRETATION

- UNIQUEMENT SUR LA COMPOSANTE INFILTRANTE
- Marquage nucléaire
- Pourcentage de noyaux tumoraux marqués
- Intensité du marquage (1+ à 3+)

⇒ Seuil de positivité ≥10% (GEFPICS)

⇒ Fiabilité de la technique : témoin interne positif

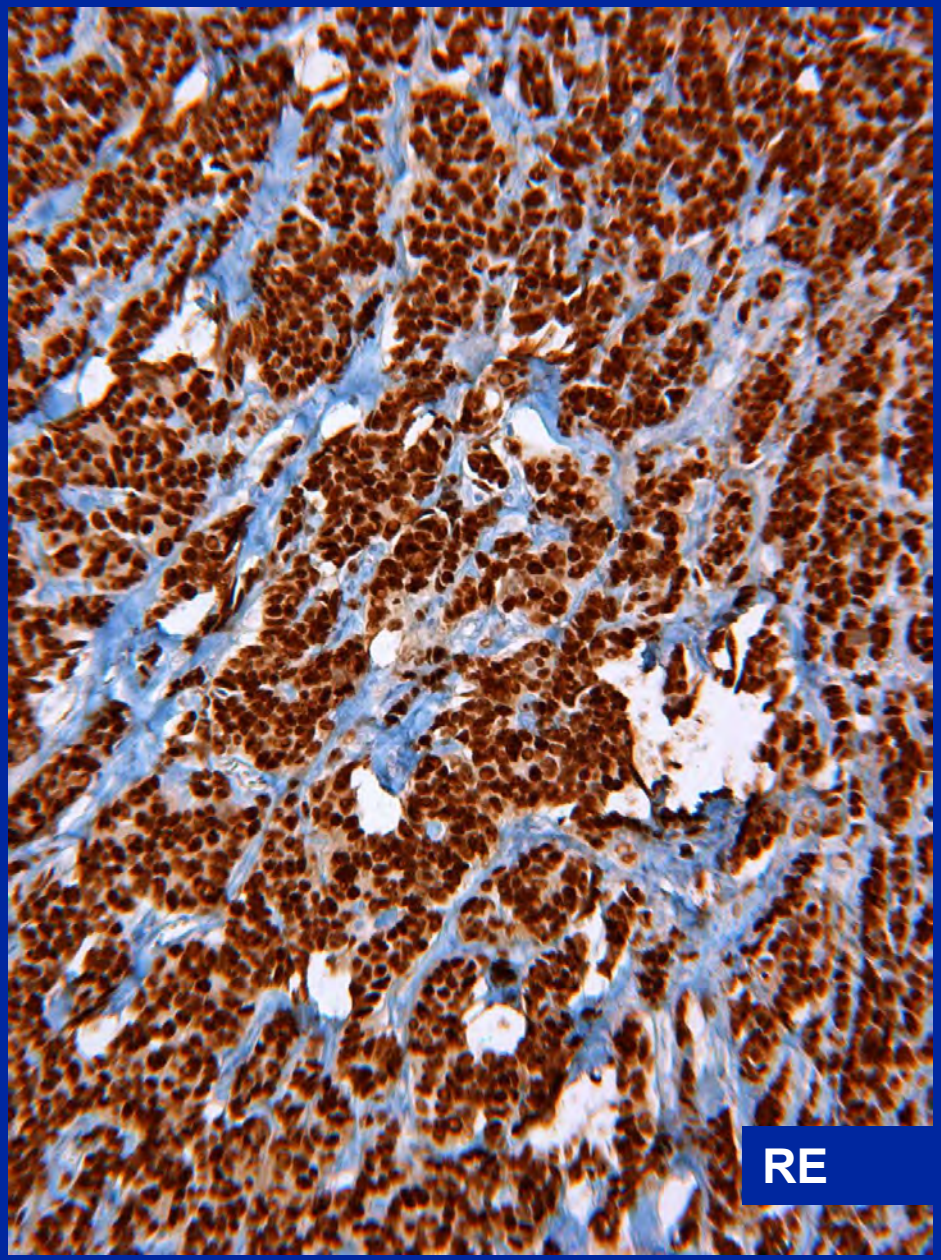
RE

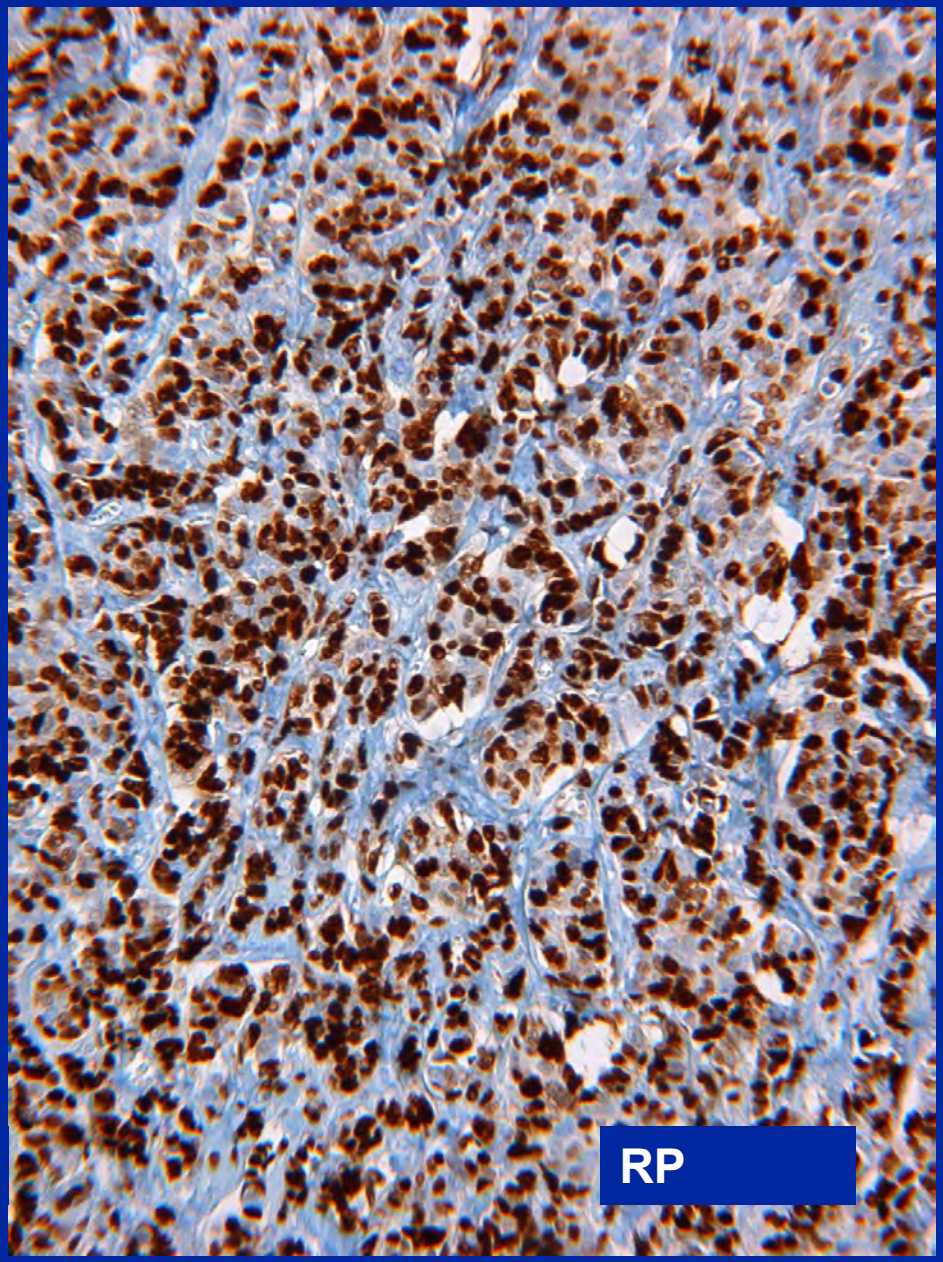
RP

Ki67

Ki67 est une protéine exprimée pendant les phases G1, S et G2 du cycle cellulaire
Marquage nucléaire

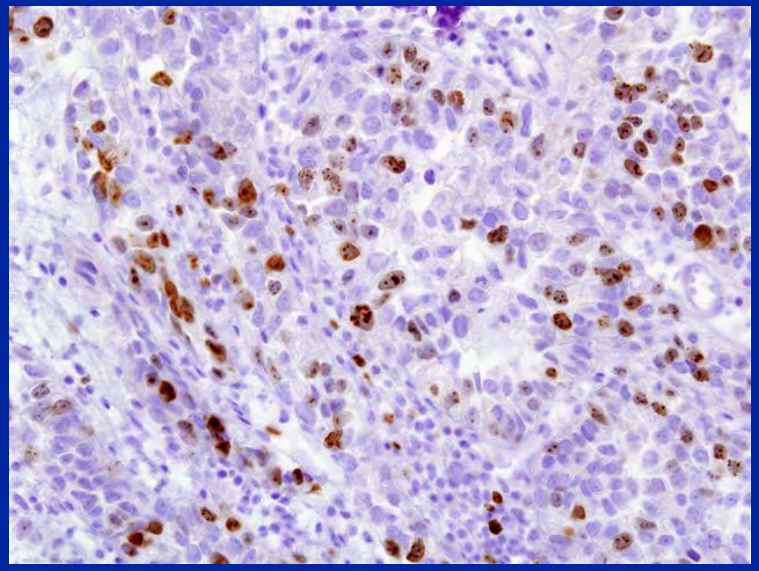

Seuil longtemps discuté, actuellement 20%, pour distinguer luminaux A (RE+ Ki67<20%) et luminaux B (RE+ et Ki67>20%).
Intérêt remis en question par les signatures moléculaires…

Cancers HER2 +

HER2

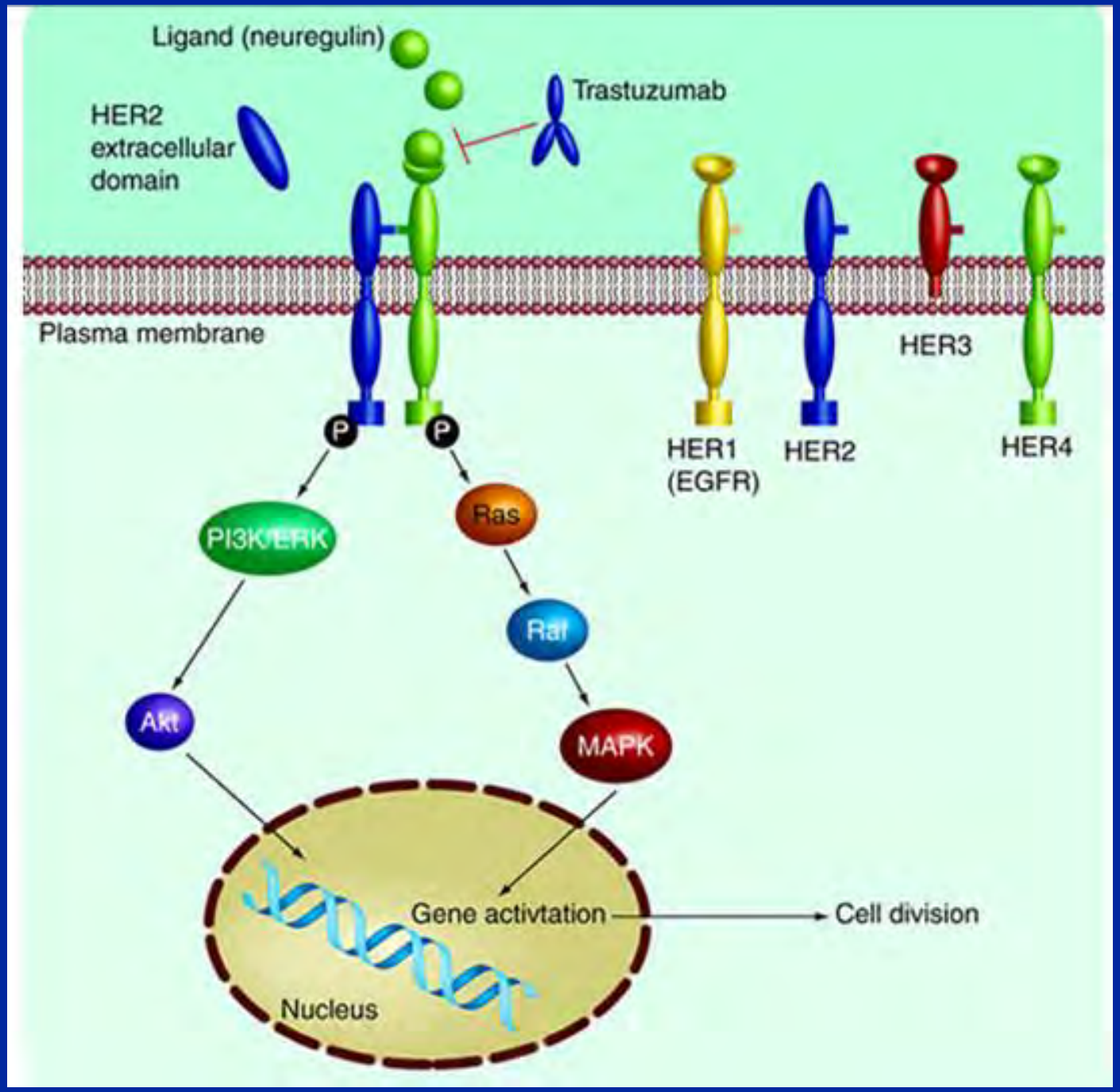
Ligand (neuregulin)
Trastuzumab
HER2
extracellular
domain
Plasma membrane
HER3
HER1
(EGFR)
HER2
HER4
P
P
PI3K/ERK
Ras
Raf
Akt
MAPK
Gene activtation
Cell division
Nucleus

HER2 amplifié
(15% des cancers du sein)

↓

tt par herceptine
(environ 40% de tumeurs sensibles)

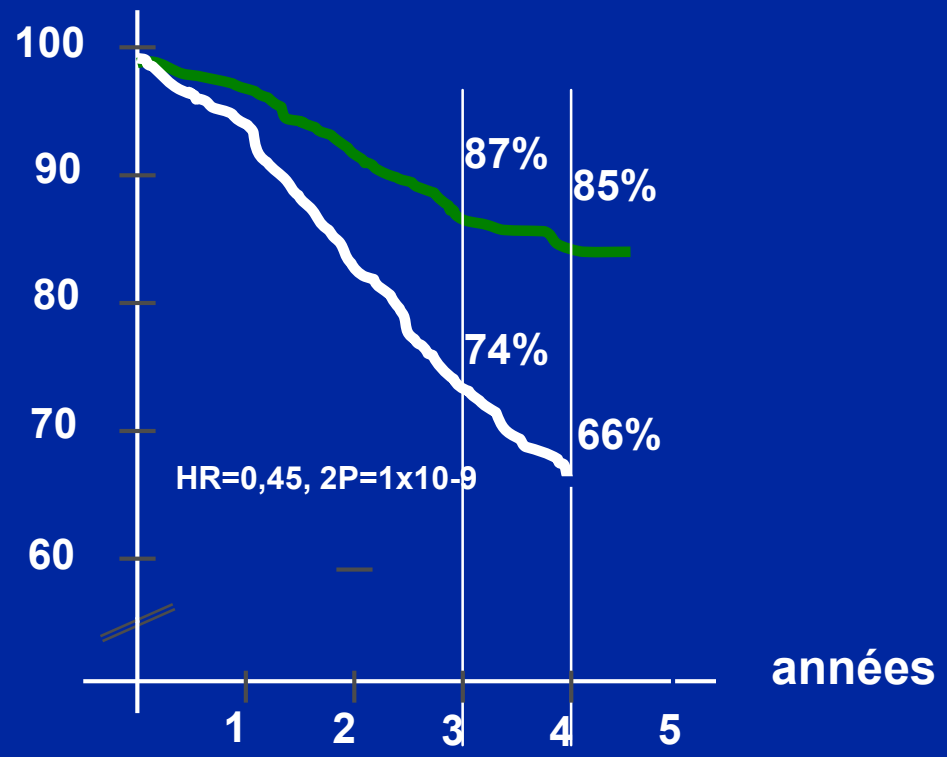

HER2 non amplifié

↓

pas de tt par herceptine (car pas d'effet thérapeutique mais effets secondaires…)

Comment savoir si HER2 est amplifié dans un cancer du sein en pratique ?

Détection immunohistochimique de HER2 : immunomarquage 3+

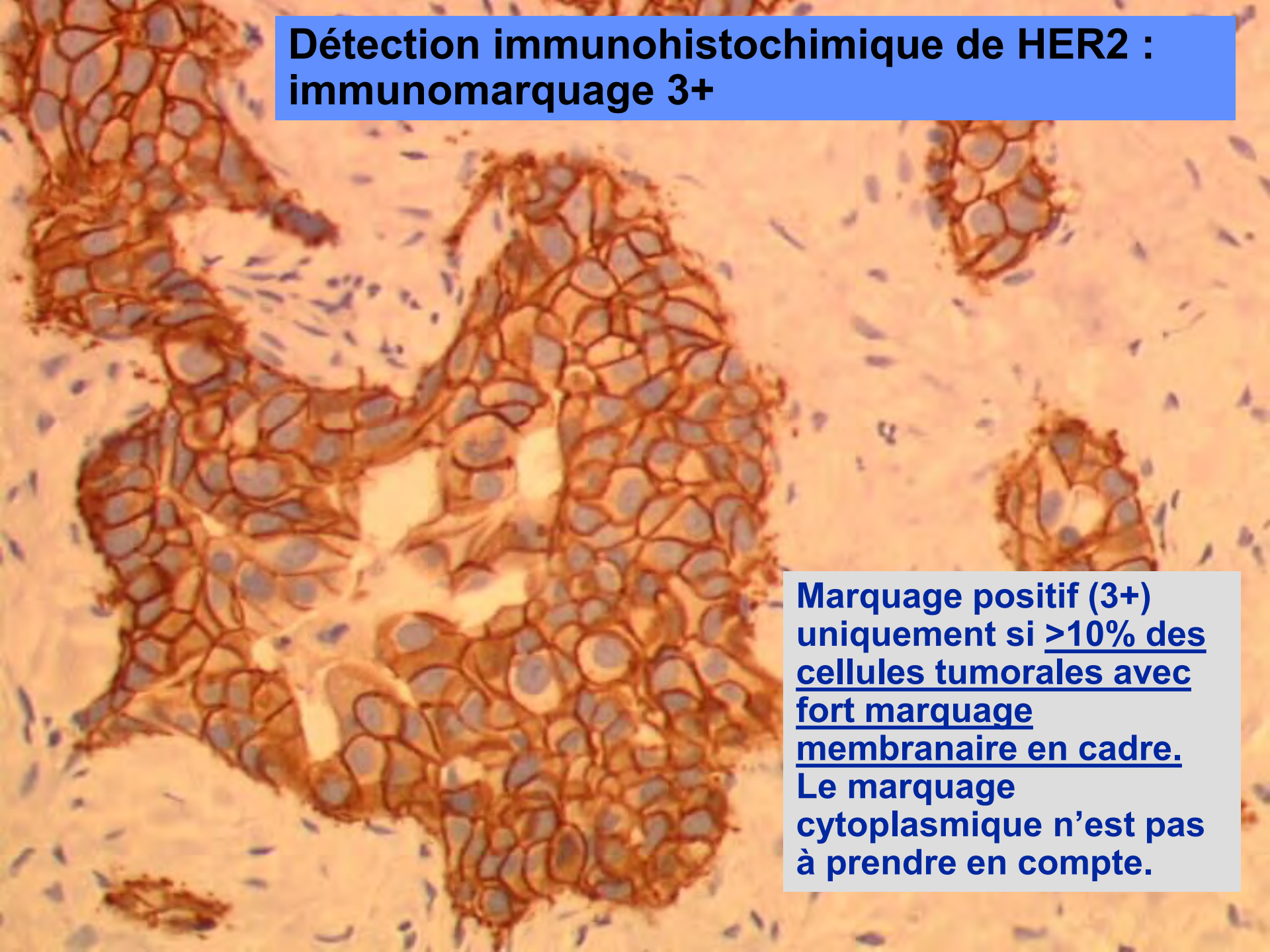

Marquage positif (3+) uniquement si >10% des cellules tumorales avec fort marquage membranaire en cadre. Le marquage cytoplasmique n'est pas à prendre en compte.

Immunohistochimie HER2 (ASCO 2018 et GEFPICS 2021)

Score	Marquage membranaire	Traitement avec trastuzumab
0	absence	non
1+	en cadre ou incomplet, faible, >10%	+- (avec chimio)
2+	en cadre, modéré, > 10%	+- (avec chimio)
3+	en cadre, fort, > 10%	oui

HER2 low

avec témoins calibrés sur FISH ou Q-PCR, ou lignées connues

Immunohistochimie HER2

3+

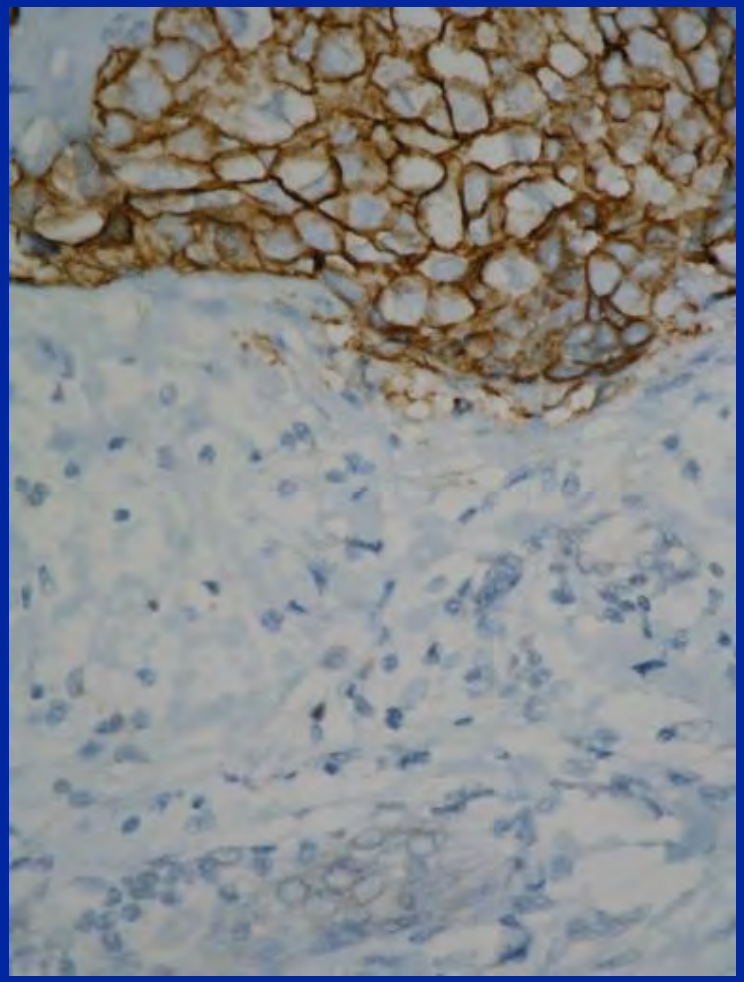

2+

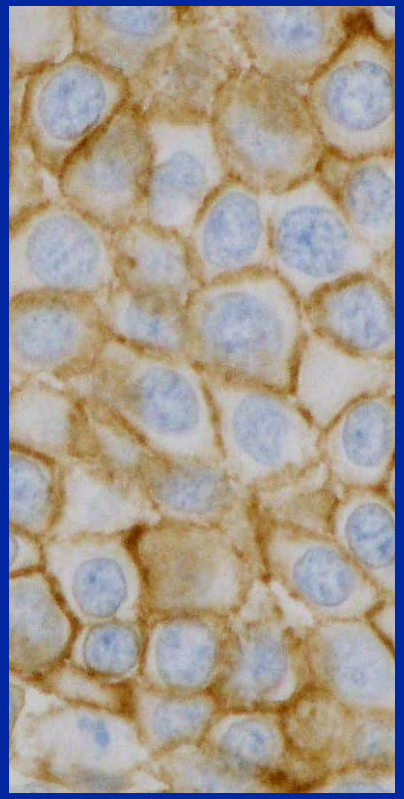

1+

0

Détermination du statut HER2 par FISH/SISH (si IHC 2+)

pas d 'amplification
(copies HER2 <4) et (ratio < 2)

amplification
(copies HER2 > 6) ou (ratio > 2)

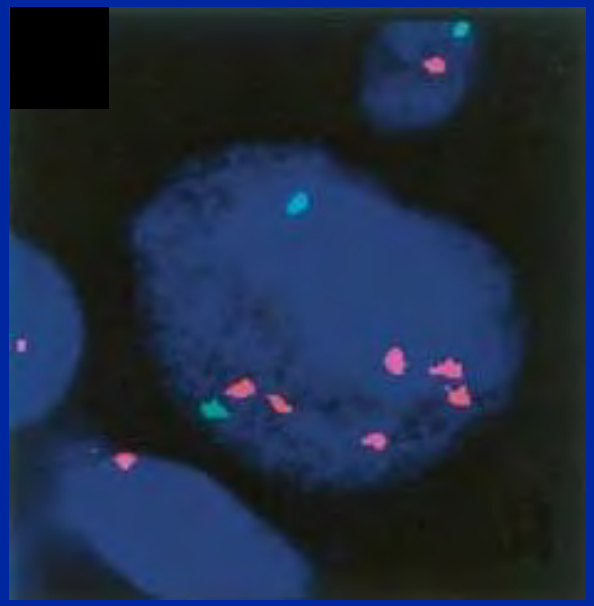

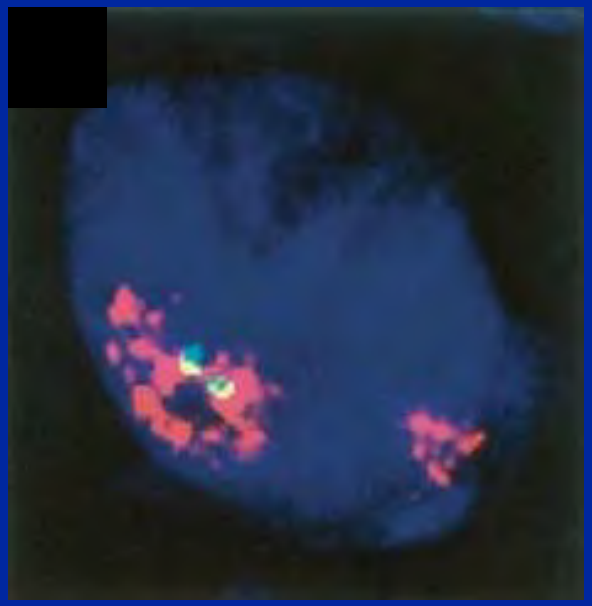

amplification
douteuse

HER2

chromosome 17

Détermination du statut HER2 par SISH (si IHC 2+)

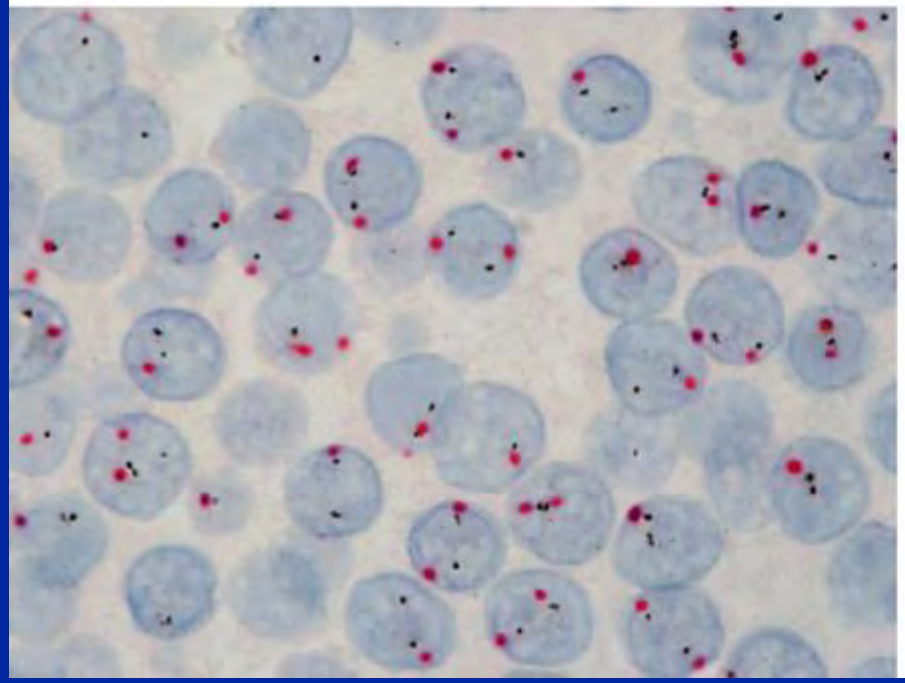

HER2 non amplifié

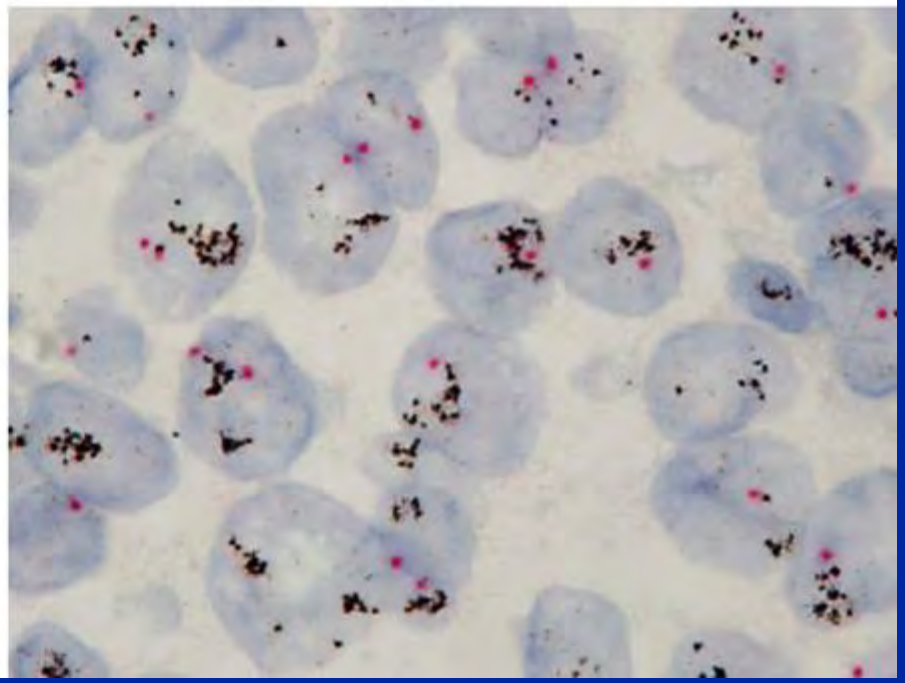

HER2 amplifié

Assurance qualité

- % de cas positifs 13 à 15%
- Contrôle régulier avec d'autres techniques (FISH, Q-PCR)
- En faire suffisamment : centres référents ?
- Programmes d'assurance qualité en externe (AFAQAP…)

Carcinomes de type triple neg

RE-
RP-
HER2-

Une très grande hétérogénéité !

>> bas grade (adénoide kystique, secrétoire…)

>> haut grade :
- moléculaires apocrines : RA+
- immunomodulatrices : CD8+
- basal like/mesenchymal like : RA- et CD8-

Question n°857 :

A- les microbiopsies de sein sont le plus souvent effectuées sous contrôle radiologique

B- les carcinomes infiltrants de type canalaire expriment la cadhérine E

C- le marquage immunohistochimique des récepteurs à la progestérone est de siège membranaire

D- l'immunophénotype d'une tumeur du sein est souvent hétérogène et peut varier dans le temps

mf

FIN